F A C U L T E  D E  M E D E C I N E  D E  P A R I S

**********

année I 9 6 2

n° 901

T H E S E

pour le

D O C T O R A T EN M E D E C I N E
Diplôme d'Etat

*-*-*-*-*-*-*-*-*-*-*-

par


R E N E  M A L E K

Ancien Interne des Hôpitaux de Paris

né le 7 Septembre I929 à Oran (Algérie)


Présentée et soutenue publiquement le I962

---

Contribution à l'étude et au traitement des luxations permanentes de la rotule en dehors

Président: M. MERLE D'AUBIGNE Professeur.

qwxwxwxwxwxwxq
oooooooooo
''''''''
vvv

FACULTE DE M E D E C I N E DE PARIS

ANNEE 1962

N°

T H E S E

pour le

D O C T O R A T EN M E D E C I N E

( Diplôme d' Etat )

PAR

René M A L E K

Ancien Interne des Hôpitaux de Paris
Aide d'Anatomie à la Faculté

né le 7 Septembre 1929
à ORAN ( Algérie )

R. UNIV. BIBLIOTHEEK LEIDEN

Présentée et soutenue publiquement le I962

# CONTRIBUTION A L'ETUDE ET AU TRAITEMENT DES LUXATIONS PERMANENTES DE LA ROTULE EN DEHORS

Président: M. MERLE D'AUBIGNE Professeur.

ooooooooooo

MM. Alajouanine (T), Aubin (A), Bénard (H), Bulliard (H) Cadenat (F), Chabrol (E), Champy (C), Debré (R), Fey (B), Gastinel (P), Halphen (E), Hazard (R), Heuyer (G) Lantuéjoul (P), Laroche (G), Lévy-Solal (E), Lian (C), Mathieu (P) Mocquot (P), Mondor (H), Monod (R), Moreau (R), Moulonguet (P), Olivier (E), Pasteur Valery-Radot, Petit-Dutaillis (D) Quénu (J), Richet (C), Sénèque (J), Strohl (A), Tanon (L).

DOYEN .....Léon BINET
membre de l'Institut
1er ASSESSEUR .....Jean VERNE
2eme ASSESSEUR.....Gaston CORDIER

## I. - PROFESSEURS

### 1° CHAIRES DE SCIENCES FONDAMENTALES

a) Professeurs titulaires

| | MM. |
|---|---|
| Anatomie | DELMAS A. |
| Anatomie Pathologique | DELARUE J. |
| Anesthésiologie | BAUMANN J. |
| Biochimie médicale | JAYLE M.F.<br>SCHAPIRA G. |
| Biologie appliquée à l'éducation physique et aux sports | CHALLET-BERT P. |
| Biologie médicale | FAUVERT R. |
| Cancérologie médicale et sociale | BERNARD J. |
| Embryologie | GIROUD A. |
| Histoire de la médecine et de la chirurgie (Lariboisière) | N. |
| Histologie | VERNE J. |
| Hygiène et médecine préventive | JOANNON P. |
| Médecine du travail | DESOILLE H. |
| Médecine légale | PIEDELIEVRE R. |
| Microbiologie( bactériologie et virologie | FASQUELLE R. |
| Parasitologie | GAILLARD H. |
| Pathologie chirurgicale | HUGUIER J. |
| Pathologie exotique | LAVIER G. |
| Pathologie expérimentale et comparée | VERLAIN F.P. |
| Pathologie médicale | MILLIEZ P. |
| Pathologie respiratoire | TURIAF J. |
| Pathologie et thérapeutique générales | BOUDIN G. |
| Pharmacologie | CHAVOL J. |
| Physiologie et pathologie obstétricales | LEPAGE F. |
| Physiologie | BINET L.<br>BARGETON D.<br>DOGNON A. |
| Radiologie médicale | DJOURNO A. |
| Thérapeutique chirurgicale et chirurgie expérimentale | N. |
| Thérapeutique | CONTE M. |

Digitized by the Internet Archive
in 2026

https://archive.org/details/IA41538117_0007

b) Professeurs à titre personnel :

Biochimie médicale.....DESGREZ P.
.....POLONOVSKI J.
Biologie médicale.....BOURLIERE F.
Embryologie.....TUCHMANN H.
Hygiène et médecine préventive.....DAUPARIS M.
Parasitologie.....BRUMPT L.C.
Pathologie chirurgicale.....LAURENCE G.
Pharmacologie.....LEVY melle J.
Physiologie.....PARROT J.
Physique médicale.....KELLERSHOHN L.

2° CHAIRES DE SCIENCES CLINIQUES.

a) Professeurs titulaires : MM.

Clinique carcinologique chirurgicale (Necker)..REDON H.
Clinique cardiologique (Broussais).....MOUQUIN M.
Cliniques chirurgicales (Beaujon).....LORTAT-JACOB
(Cochin).....LEGER L.
(Hotel-Dieu).....PATEL J.
(Pitié).....CORDIER G.
(Saint-Antoine).....GOSSET J.
(Salpétrière).....SICARD A.
Tenon).....OLIVIER Cl.
Clinique de chirurgie infantile et Orthopédique (Enfants-Malades)..FEVRE M.
Clinique Chirurgicale Orthopédique et réparatrice (Cochin).....MERLE d'AUBIGNE R.
Clinique de chirurgie cardio-vasculaire (Broussais).....GAUDART d'ALLAINES F.
Clinique de chirugie pleuro-pulmonaire (Laennec)... ATHEY J.
Clinique endocrinologique.....(Pitié)....DECOURT J.
Clinique de génétique médicale (Enf.Mal.)LAMY M.
Clinique gynécologique.....(Broca)....FUNCK-BRENTANO P.
Clinique des maladies cutanées et Syphylitiques (Saint-Louis)..... DEGOS R.
Clinique des maladies des enfants.....CATHALA J.
Clinique des maladies infectieuses (Claude-Bernard).....MOLLARET P.
Clinique des maladies mentales et de l'encéphale (Ste-Anne).....DELAY J.
Clinique des maladies métaboliques.....HAMBURGER J.
Clinique des maladies du sang (Broussais)MARCHAL G.
Clinique des maladies du système nerveux (Salpêtrière).....CASTAIGNE P.

Cliniques médicales..(Boucicaut.....LEMAIRE J.
(Broussais.....SOULIE P.
(Cochin.....JUSTIN-Besançon L.
(Cochin.....BROUET G.
(Lariboisière.....STZN S. de
(Pitié.....DREYFUS G.
(Saint-Antoine.....KOURILSKI R.

Clinique médicale d'hydrologie thérapeutique et climatologie (Bichat).....DEBRAY C.

Clinique médicale propédeutique( Broussais)....GENNES L. de

Clinique médicale du diabète sucré et des maladies de la nutrition (H-Dieu).DEROT M.

Clinique de neuro-chirurgie (Pitié).....DAVID M.

Clinique neurologique (Salpêtrière).....GARCIN R.

Cliniques obstétricales (Baudelocque).....LACOMME M.
(Foch Suresnes).....BERGER R.

Clinique obstétricale et gynécologique (Pt-Roy)VARANGOT J.

Clinique ophtalmologique.(Hôtel-Dieu).....REMARD G.

Clinique O.R.L. (Lariboisière).....AUBRY M.

Clinique de pédiatrie et de puériculture (St-Vincent de Paul).....LELONG M.

Clinique de pédiatrie sociale (H-Malades).....MARIE J.

Clinique de pneumo-phtisiologie (Laennec).....BERNARD M.

Clinique de neuro-psychiatrie infantile (Salpêtrière).....MICHAUX L.

Clinique de rhumatologie médicale et sociale (Cochin).....COSTE F.

Clinique de stomatologie (Pitié).....DECHAUME M.

Clinique de thérapeutique médicale (St-Antoine)LEMAIRE A.

Clinique de thérapeutique chirurgicale (Vaugirard)..ROUX M.

Clinique de toxicologie (Saint-Antoine).....GAULTIER M.

Clinique de Traumatologie.....PADOVANI P.

Sémeiologie médicale.....DOYART A.

Clinique Urologique (Necker).....COUVELAIRE R.

Hygiène et clinique de la première enfance (Trousseau)..TURPIN R.

b) Professeurs à titre personnel :

Médecine.....BOUR H.
L'HERMITTE F.
PEQUIGNOT H.

II. PROF[illegible] C[illegible]R, PROF[illegible]

[illegible]ITR[illegible]S D[illegible] CONF[illegible] C - A[illegible].

Anatomie.... ( cabrol C. ( CouinaudC. ( GILLOT C. ( OLIVI[illegible]R G.

G[illegible]I[illegible]R-VIL[illegible]RS elle P.

Anatomie-Pathologique
Prof [illegible] chaire
[illegible]
DU[illegible]R F.
C O [illegible]T[illegible] G.
GOUYGOU C.
[illegible] conf.
[illegible]LOFF Ch.
ORC[illegible]L L.
P[illegible]ILL[illegible] J.

Anesthésiologie KERN E.
VOURC'H G

Bactériologie.. BARBIE[illegible] P.
C[illegible]TOL D
L[illegible] L
TOU[illegible]R P

Biochimie médicale....
B[illegible]ULIEU EM
BOURILLON R
C[illegible]RTIER P
DR[illegible]YFUS JC
GON[illegible]RD P
KRUCH J
JEROM[illegible] H

Biol. appliquée à Education Phys et aux Sports PL[illegible]S F.

Carcinologie
BOI[illegible] M
D[illegible]CIX P
[illegible] C
[illegible]LIG[illegible]

Dermato-Syphyligraphie
Civatte J
Duperrat B

JUD[illegible]T R
[illegible]RY R
PO[illegible]T L
R[illegible]DIER JO

D[illegible] J
PI[illegible]LOUX P

BOI[illegible]
L[illegible] J

[illegible]C T J
BI[illegible]T J P
C[illegible]UC[illegible]CIX J
C[illegible] G
C[illegible] CL
DU[illegible]T Cl
DUCO[illegible]T Cl
F[illegible]L J

Pathologie Chirurgicale
FL[illegible]U F
G[illegible]
G[illegible]R F
G[illegible]UD[illegible]T
d'[illegible]LL[illegible]S Cl
G[illegible]
L[illegible] J
L[illegible] J
LONGU[illegible] J
[illegible]RC[illegible]DI[illegible]R M
[illegible]LI J
P[illegible]L[illegible] D
ROB[illegible]RT E
THO[illegible]T G

Pathologie exotique SCH[illegible]ID R J

Pathologie expérimentale
B[illegible]OU J P
B[illegible]UX P
BOIVIN P
C[illegible]R J
[illegible] L
LO[illegible]R J
[illegible]URIC[illegible] J
MIROL C
RIC[illegible]T G

Electro Radiologie — L[illegible]OUX-[illegible]D G

Hématologie.... — B[illegible] [illegible].
BIL[illegible]I-P[illegible]UI[illegible]R
D[illegible]U[illegible]T J.
DU[illegible]L G.

Histologie..... — GOUJ[illegible]D Pr ss ch
[illegible]OIS [illegible].
[illegible]C[illegible]DOT J.

Hydrologie;;.... — [illegible]S[illegible]CON F.
CO[illegible]T A.

Hygiène..... — BOY[illegible] J Pr ss ch
BL[illegible]C[illegible]R G.
CO[illegible]-[illegible]UST [illegible]lle
[illegible]-J [illegible]OUST[illegible]

Mal.Infectieuses — B[illegible]STIN R
DUPONT V

Médecine légale — D[illegible]T L'
Pr ss ch
FOU[illegible]I R
GU[illegible]IOT [illegible]
[illegible]U[illegible] A

Médecine du travail — [illegible]ALB[illegible]RY C.

Neuro-Chirurgie — PERTUISET B.

Obstétrique.... — G[illegible]JON A.
[illegible]V[illegible]T [illegible].
L[illegible]LORI[illegible]R G.
L[illegible]VY J.
[illegible]ORIN P.
[illegible]U[illegible]T R.
ROB[illegible]Y M.
S[illegible]N[illegible]Z[illegible] J.
SUR[illegible]U C.
T[illegible]OY[illegible]-ROZ[illegible]T J.

Ophtalmologie... — BR[illegible]T P.
DU[illegible] A.
S[illegible]UX [illegible].

Pathologie médicale ... — [illegible]USS[illegible]IR [illegible].
BOUVI[illegible]R J.
BOUVRAIN Y.
BRIC[illegible]I[illegible] R.
BRISSAUD [illegible].
BROC[illegible]D [illegible].
BUG[illegible] A.
C[illegible]TI[illegible]T J.
C[illegible] J.
CO[illegible]L[illegible]TZ B.
CO[illegible]T[illegible] F.
COU[illegible]Y C.
[illegible] J.P.
[illegible]L J.
[illegible]IT L D.
[illegible]OUT A.
[illegible]I[illegible]T J.
[illegible]OUS[illegible]T [illegible].
L[illegible]OC[illegible] Cl.
L[illegible]SOBR[illegible] R.
[illegible] C.
[illegible]U L.
[illegible]ICK J.
RO[illegible] P.
TOU[illegible]R [illegible].
[illegible]OLF[illegible] [illegible].

Pédiatrie Puériculture.... — JO[illegible] R.
L[illegible]OURC[illegible]D J.
L[illegible]P[illegible]CQ G.
[illegible]D[illegible] R.
[illegible]ICO[illegible]ACCI P.
POLO[illegible]OVSKI C.
[illegible] A.
VI[illegible] J.

Psychiatrie..... — PIC[illegible]T P.

Psychiatrie infantile.... — D[illegible]IK[illegible]R P.
DUC[illegible] D.
FL[illegible]VIGNY [illegible].
L[illegible]PR[illegible]SL[illegible] J.

Rhumatologie..... — D[illegible]L[illegible] F.

C[illegible] P.
C[illegible]PUT [illegible]
[illegible] C. [illegible].
[illegible]LL[illegible] [illegible].

Pharmacologie..... BOISSIER J.
L[illegible] P.
[illegible]
DEJOURS P.
DU[illegible]D J.

Physiologie..... GIR[illegible]RD m.c.
[illegible]UGELIN A.
SC[illegible] J.
C[illegible] J.
[illegible]OT L.
Pr ss ch
G[illegible] F.

Physique médicale... [illegible]ILMAUD G.
P[illegible]LL[illegible]RIN P.
ROUC[illegible]OL J.
TUBI[illegible] mc
[illegible] E.

Pneumo-phtisiologie. [illegible]YER [illegible].
[illegible]ULT P.

Urologie..... AUV[illegible]T J.
[illegible]
[illegible] U L.
C[illegible]SSAGN[illegible] F.

Thérapeutique..... L[illegible]OTT [illegible].
[illegible]RCH[illegible] J.

III. - PROFESSEURS SANS CHAIRE ET AGREGES
CHARGES DE COURS DE CLINIQUE ANNEXE
à titre permanent.

Anatomie..... DABEYRE J.
[illegible]BOUL[illegible] P.

Clinique chirurgicale... [illegible]LLI[illegible] A
Pr ss ch
[illegible] J. .

Clinique [illegible]dical ... P[illegible]LT [illegible].
[illegible]T P.
[illegible]t.

Clinique Obst[illegible]ic[illegible]le [illegible] J.
[illegible].

Clinique Ophtalmologique D[illegible]VIGN[illegible] P.
OFFRET G.

Clinique O.R.L. [illegible]DURO R.

Clinique [illegible] et puériculture L[illegible] R.

Clinique psychiatrique B[illegible]UCK [illegible].

Clinique urologique [illegible].

IV. - PROFESSEURS DETACHES DANS LES UNIVERSITES ETRANGERES.

Bactériologie.....HAUDUROY P. Pr ss ch.

Pathologie Chirurgicale.....RUDLER J. Pr ss ch.

V. - CHARGES DE COURS D'HYGIENE SCOLAIRE ET UNIVERSITAIRE
BOLTANSKI E. et LAUNAY C.

Secrétaire général de la Faculté.....M. LENA J.
Secrétaire principal Mlle Chaintruil
Conservateur en chef de la bibliothèque, conservateut du musée d'histoire de la médecine Mr le Dr HAHN
Concervateur Mlle DUMAITRE P.
Bibliothécaires Mmes CONTET J., FORGET F.,
Mlles LAURENT H., LE NOIR G., QUIEVREUX E.

.ϑ.ϑ.ϑ.ϑ.ϑ.ϑ.ϑ.ϑ.ϑ.ϑ.ϑ.ϑ.

A ma grand'mère
A mes parents
A ma femme
A mes enfants
A ma sœur, à mon frère

Avec tout mon amour.

A mon Maître,

Monsieur le Professeur R. MERLE d'AUBIGNE

En témoignage de ma profonde gratitude pour
sa constante bienveillance depuis mes débuts
à ses côtés. Puissé-je être digne de sa confiance.

A mon Maître,

Monsieur le Docteur Pierre PETIT

dont la Science et l'Humanité ont définitivement marqué ma vie. En témoignage de mon admiration et de mon attachement.

A mon Maître,

Monsieur le Professeur Agrégé J. CAUCHOIX

En remerciements pour l'enseignement reçu dans son service.

A mes maîtres dans les hôpitaux:

EXTERNAT

Monsieur le Professeur R. MERLE d'AUBIGNE
Monsieur le Professeur F. de GAUDART d'ALLAINES
Monsieur le Docteur R. ISRAEL
Monsieur le Professeur R. DEBRE
Monsieur le Docteur L. MICHON
Monsieur le Docteur M. MORIN

INTERNAT DE LA REGION DE PARIS

Monsieur le Docteur L. DAVID
Monsieur le Docteur J.P. LAMARE

EXTERNAT EN PREMIER

Monsieur le Professeur J. QUENU
Monsieur le Docteur J. MEILLERE

INTERNAT

Monsieur le Professeur P. FUNCK-BRENTANO
Monsieur le Professeur L. LEGER
Monsieur le Professeur F. de GAUDART d'ALLAINES
Monsieur le Docteur P. PETIT
Monsieur le Professeur Agrégé J. CAUCHOIX
Monsieur le Professeur R. MERLE d'AUBIGNE.

A mes maitres de l'Ecole Pratique à la Faculté.

A mes aînés

J. BORDE

P. QUENEAU

J. CENDRON

J. BEDOUELLE

G. DAVID

En témoignage de respectueuse amitié.

A Messieurs les Professeurs Agrégés

J.C. RAMADIER

R. MEARY

M. POSTEL

et à tous les Assistants de la Clinique Orthopédique et Réparatrice de l'hopital COCHIN.

A Monsieur le Professeur Agrégé G. THOMERET
Monsieur le Docteur A. DUFOUR
Directeur de l'amphithéatre d'Anatomie des Hôpitaux

A Monsieur le Professeur Agrégé Ch. DUBOST

A Monsieur le Docteur Cl. FRILEUX, Chirurgien des Hôpitaux

A Messieurs les Professeurs Agrégés Cl. d'ALLAINES
Cl. DUBOST
J. PERROTIN
H.G. ROBERT

A Messieurs les Docteurs Ph. BLONDEAU
J. DUPARC
A. TOUPET
A. MONSAINGEON
P. DELINOTTE
Chirurgiens des Hôpitaux.

A Messieurs les Docteurs J.L. CHEVRIER
A. LEMOINE
A. MASCHAS
P. MONTETE
J. VAYSSE

A tous mes collègues d'Internat et plus particulièrement à ceux qui sont restés mes amis.

# CONTRIBUTION A L'ETUDE ET AU TRAITEMENT DES

# LUXATIONS PERMANENTES DE LA ROTULE EN DEHORS

"Les discours sont à moy, et se tiennent par la preuve de la raison, non de l'expérience..." MONTAIGNE

Essais I, XXI.

# I N T R O D U C T I O N

Pour bien définir le cadre de notre sujet, il nous semble nécessaire d'indiquer brièvement la classification que nous avons adoptée des déplacements anormaux de la rotule en dehors.

Ceux-ci peuvent être minimes, sans perte de contact des surfaces articulaires lors des mouvements de flexion-extension du genou. Ce sont les SUBLUXATIONS qui peuvent être récidivantes (le plus souvent), ou permanentes. On a recemment mis l'accent sur le rôle de ces subluxations dans la génèse des arthroses fémoro-patellaires.

Lorsqu'ils sont importants, avec perte de contact des surfaces articulaires rotulienne et trochléenne, il s'agit à l'évidence de LUXATIONS qui peuvent être :

- Isolée
- Récidivantes et alors
  - soit Occasionnelles
  - soit Habituelles

Permanentes généralement alors irréductibles.

Ce sont les LUXATIONS PERMANENTES DE LA ROTULE EN DEHORS qui seules nous interessent sans préjuger de leur étiologie. Souvent dénommées congénitales, nous ne conserverons pas cet adjectif d'autres étiologies étant possibles quoique très rares.

Nous avons pu recueillir 19 cas de L.P.R.

- 8 chez l'adulte dans le service de notre Maître le Professeur MERLE D'AUBIGNE à l'hôpital COCHIN.

- 11 chez l'enfant dans le service de notre Maître le Docteur Pierre PETIT, à l'hôpital Saint-Vincent de Paul.

L'étude de ces cas nous a permis de confronter les signes cliniques et anatomiques observés à ceux décrits dans la littérature. Le bilan des thérapeutiques appliquées nous permettra de préciser l'attitude que nous croyons pouvoir recommander devant cette lésion, rare il est vrai, mais posant de difficiles problèmes de chirurgie réparatrice.

=:=:=:=:=:=:=:-

"Nous tenons à remercier le Docteur FOUCHET d'avoir bien voulu nous communiquer une observation personnelle"

## ETUDE DES OBSERVATIONS

. . . . . .

8 cas chez l'adulte chez 6 patients vus entre I952 et I962.

11 cas chez 9 enfants vus entre I944 et I962.

Au total donc 15 malades, I9 luxations permanentes, forment le matériel d'étude dont nous avons pu disposer.

ooooooooooo

XXXXXXX

WWW

OBSERVATION N° 1

Enfant PER... Michèle née en 5-1933.

LUXATION PERMANENTE DE LA ROTULE GAUCHE.

MONGOLISME. CATARACTE CONGENITALE BILATERALE.

L'enfant est vue pour la première fois à l'âge de 11 ans en 1944.
Elle a marché à partir de 3 ans, en "traînant" la jambe.
La déformation du genou serait apparue à l'âge de 7 ans et se serait progressivement accentuée.
Actuellement se plaint de son genou à la fatigue.
A l'examen : Déformation nette du genou qui est plus volumineux que celui du côté sain. On note la saillie du condyle interne fémoral, d'autant plus nette qu'existe une amyotrophie quadricipitale.

Le membre inférieur gauche se présente en flexion et rotation externe du pied de l'ordre de 30°.

A la marche bascule du tronc en avant lors de l'appui sur le membre gauche : démarche salutante.

La flexion du genou est normale.

L'extension est à -30°.

Il semble exister un discret genu valgum qu'il est difficile de préciser étant donnée la flexion.

La rotule repose sur la partie postérieure de la face cutanée du condyle externe.

L'extrémité inférieure du fémur présente une rotation interne de 45° lorsque l'on met le pied en position 0.

Dans cette même position l'extrémité supérieure du tibia se présente en rotation externe de 40° environ.

Il existe donc un décalage entre le tibia et le fémur de l'ordre de 90° Ce décalage associé à la flexion peut faire croire à un très important genu valgum.

Radiologiquement on note :

- de face le fémur : aplasie du condyle externe
  le tibia et le péroné sont vus de profil apparaissent sub-luxés en dehors.
  la rotule est vue de chant d'aspect irrégulier.
- de profil, c'est le tibia qui apparait de face.
- On note de plus une très importante antéversion du col fémoral de l'ordre de 70°.

INTERVENTION Dr PETIT 4-1944

OPERATION DE FEVRE-DUPUIS

La réimplantation de la tubérosité antérieure du tibia a du être très haute car le tendon quadricipital est très court et même dans ces conditions la flexion du genou semble devoir être entravée Le genou est plâtré en légère flexion car le déficit d'extension persiste lié sans doute à la rétraction des éléments capsulaires postérieurs.

- Après 5 mois de rééducation on notait une marche satisfaisante. L'appui est franc sur le genou qui reste cependant fléchi. Mais le quadriceps est manifestement insuffisant compensé par forte contraction du grand fessier et inclinaison du tronc en avant.

- En 1947 malgré une rééducation bien poursuivie le quadriceps reste très déficient.

- En 1950 on note un flexum de 20°. La rotule est haute de 2 travers de doigt par rapport au côté sain. L'Extension active est de -50°, mais l'enfant continue à marcher comme si son quadriceps était paralysé.

OBSERVATION N° 2

Enfant AUDI, Danièle née en 1940

Vue pour la première fois en 1945 à l'âge de 5 ans.

LUXATION PERMANENTE DE LA ROTULE DROITE

PALMURE BILATERALE DES COUDES

Aucun signe fonctionnel au premier examen.

Revue à l'âge de 15 ans pour des douleurs du genou apparues depuis quelques mois et gênantes lors d'exercices sportifs.

A l'examen la rotule est en permanence sur la face cutanée du condyle externe.

Les mouvéments se font activement et passivement entre 0 et 160°.

Le quadriceps a une force excellente.

A noter l'existence d'une subluxation de la rotule G.

L'examen systématique des hanches montre :

une abduction limitée à 15° des 2 côtés

une rotation interne limitée à 5° des 2 côtés.

Les radiographies du genou droit montrent un très net aplatissement du condyle externe.

L'abstention thérapeutique a été adoptée.

OBSERVATION N° 3

Enfant VI... Michèle née en 1936

LUXATION PERMANENTE DES DEUX ROTULES

MONGOLISME

MALFORMATIONS ASSOCIEES

Vue pour la première fois en 1949 à l'âge de 13 ans.

Avait été opérée du côté gauche il y a un an dans un autre hôpital, mais la récidive a été totale.

Cette enfant n'a été vue qu'en consultation : On a noté un certain degré de genu vàlgum et on a été frappé par l'importante torsion interne du squelette fémoral. Une mesure de l'antéversion avait été demandée, à pratiquer lors de l'hospitalisation.

Enfant non revue.

OBSERVATION N° 4

Enfant FERN... Nicole née en 1950

LUXATION PERMANENTE DE LA ROTULE GAUCHE

PIED BOT VALGUS GAUCHE

Vue pour la première fois à l'âge de 1 mois parce qu'elle présente une malformation globale du membre inférieur gauche.

Le diagnostic de luxation de rotule n'a pu être fait au premier examen. On notait alors :

Un FLEXUM du genou irréductible :

Mouvements passifs : flexion complète possible, le talon touchant même la cuisse. L'extension est à moins 70°.

Mouvements actifs l'extension ne dépasse pas moins 90°.

On ne perçoit pas de rotule à la palpation.

Rotation externe du squelette jambier de 35° environ

Une tentative d'arthrographie opaque du genou G. est infructueuse. Le diagnostic de luxation permanente est fortement présumé mais ne peut être confirmé. Elextiquement cependant la contraction du quadriceps s'avère très latéralisée en dehors.

On ne s'occupe donc de façon active que du pied bot associé.

En OCTOBRE 1951 l'enfant commence à marcher, mais d'emblée se comporte comme une paralysie du quadriceps. L'extension passive semble être revenue à des chiffres voisins de la normale.

En 1953, on perçoit pour la première fois la rotule sur la face cutanée du condyle externe fémoral. On a remarqué que la Rotation interne des hanches était nettement diminuée des deux côtés.

INTERVENTION Dr PETIT

OPERATION type FEVRE-DUPUIS GAUCHE

Intra articulaire. Section du surtout fibreux périrotulien. Il faut libérer assez haut les aponévroses pour pouvoir mobiliser la rotule et le tendon quadricipital.

On constate qu'il n'y a pas de cul de sac sous-quadricipital par absence complète de développement.
On détache la tubérosité antérieure du tibia incomplètement en respectant la continuité inférieure avec le périoste.
Fermeture de la brèche interne à l'aide du vaste interne.
A la fin de l'intervention on corstate que la flexion possible du genou n'est que de 15° environ.
En 1954 soit un an après : Passivement F = 100°
E = 0°
, Activement a peu près les mêmes chiffres

A la palpation la rotule est très aplasiée d'où l'existence d'un méplat à la face antérieure du genou à la place de la saillie normale de la rotule.

Il n'y a pas de genu valgum.

La marche est normale.

Au total excellent résultat.
A noter l'existence d'une subluxation de la rotule Droite, sans aucun signe fonctionnel.

OBSERVATION N° 5

Enfant ROUS... Maurice né en Juillet 1942.

LUXATION PERMANENTE DE LA ROTULE DROITE

Vu pour la première fois en 1953 à l'âge de 11 ans.

On ne peut avoir de renseignements sur les antécédents car il s'agit d'un enfant assisté au retard psychique assez notable.

Il n'accuse aucune douleur ou gêne.

Marche avec salutation importante.

A l'examen du genou :

FLEXUM irréductible de 40° environ, avec légère palmure (biceps et peau).

La rotule est perçue sur la face cutanée du condyle externe. Directement située dans un plan sagittal à 90° de sa position normale, elle est peu mobilisable d'avant en arrière et non mobilisable de haut en bas.

Elle s'immobilise lors des contractions du quadriceps.

Celui-ci est nettement atrophié par rapport au côté opposé (4 cms à la mensuration)

La trochlée fémorale est perçue directement sous la peau de la face antérieure du genou.

Il existe un certain degré de genu valgum : 15°?

Enfin il existe une rotation externe de l'extrémité supérieure du squelette jambier.

On note de plus l'existence de mouvements anormaux : Tiroir surtout et un peu de mouvements de latéralité.

Les ischio-jambiers semblent un peu spastiques.

La mobilité de la hanche est la suivante :

| HD | F | E | ABD | ADD | RE | RI |
|---|---|---|---|---|---|---|
| | 110° | -15° | 40° | 20° | 50° | 0. |

La mensuration clinique montre un raccourcissement global du membre inférieur droit de trois centimètres dont deux pour le squelette fémoral.

Les radiographies du genou confirment la luxation de la rotule.

Il existe une nette hypoplasie squelettique par rapport au côté sain.

Avant de poser les indications thérapeutiques l'enfant est montré à un spécialiste qui élimine la Spasticité.

Dans un premier temps il est décidé d'agir sur le flexum irréductible. Mise en place d'une traction suspension du MID. Après un mois l'extension est redevenue complète, passivement tout au moins.

INTERVENTION Dr QUENEAU 9-1953 OPERATION type FEVRE-DUPUIS

L'articulation est délibérément ouverte. Section de la tubérosité antérieure du tibia, partielle en ménageant les fibres inférieures en continuité avec le périoste. La rotule peut ainsi être ramenée au devant de l'extrémité inférieure du fémur. Mais il n'existe pas de surface cartilagineuse trochléenne et le quadriceps est très tendu, la flexion étant très limitée. Plastie capsulaire externe à l'aide d'un lambeau taillé aux dépens du vaste interne. Rééducation du quadriceps.

- En 1954 Extension active et passive -10°
  Flexion active et passive 70°
  Le quadriceps est côté à 4

Les muscles de la loge postérieure sont affaiblis :

Demi-membraneux côté à 4
Demi-tendineux
et Biceps à 2. Ces deux muscles sont aplasiés.

Les radios des hanches montrent une légère dystrophie avec noyaux irréguliers.

- En 195[illegible] revu pour exament systématique:

  Extension moins 20°

  Flexion hanche étendue 80°

  hanche fléchie 100°

  Marche rapide avec petite salutation à l'appui droit

  La rotule reste bien antérieure sans se reluxer, mais elle est nettement trop haute par rapport à la trochlée

  La force du quadriceps est à 3 +

Au total bon résultat de l'intervention.

OBSERVATION N° 6

Enfant COTTEV... Dominique née en 7-1952.

LUXATION PERMANENTE D LA ROTULE GAUCHE

MONGOLISME ?

MALFORMATIONS MULTIPLES.

Enfant vue à l'âge de 7 mois.

Ses parents avaient constaté vers l'âge de un mois et demi une saillie anormale au niveau du genou gauche et une attitude en flexion irréductible de celui-ci.

A l'examen : Au repos :

Le genou est habituellement en FLEXION de 45° environ. On note une fossette à l'emplacement normal de la saillie rotulienne et on remarque une attitude vicieuse de la jambe qui est décalée en dehors et en rotation externe, avec un très léger degré de valgus.

Dans les mouvements actifs : l'enfant peut exagérer la flexion du genou. A aucun moment celui-ci ne s'étend activement. Quand le quadriceps se contracte il y a accentuation de la rotation externe de la jambe.

A la palpation la fossette signalée correspond à la trochlée fémorale directement palpable sous les téguments. Juste au dessous de cette trochlée on sent le rebord du condyle interne du tibia. De plus le tibia est en rotation externe par rapport au fémur.

La rotule est très difficilement perçue sur la face cutanée du condyle externe.

Malformations de la face et des pieds

Les radios de hanches montrent que celles-ci sont en place et qu'il existe une antéversion de 50° des deux côtés.

INTERVENTION Dr PETIT 2-1953

OPERATION type FEVRE-DUPUIS

Intervention intra-articulaire. Libération de l'axe quadricipital.
On constate qu'il n'existe pas de cul-de-sac sous-quadricipital.
Il est nécessaire de remonter assez haut la dissection du muscle pour pouvoir mobiliser le tendon quadricipital.
Il est impossible sans agir sur la tubérosité tibiale de remettre la rotule en place.
On libère incomplètement cette tubérosité qui reste attachée en bas à la crête tibiale par la continuité fibreuse.
Plastie capsulaire à l'aide du vaste interne isolé.
A noter que l'extension complète reste impossible.

- En 1955 l'enfant est revue. L'intervention a donné un excellent résultat : l'extension active du genou est presque complète
la flexion est normale
la rotule reste minuscule en regard de la trochlée,

OBSERVATION N° 7

Enfant BOUT... Pierre né en 1955

LUXATION PERMANENTE DE LA ROTULE DROITE

MALFORMATIONS COMPLEXES MEMBRE INFERIEUR DROIT

Vu pour la première fois à l'âge de trois semaines.

Il présente au niveau du genou droit un FLEXUM irréductible de 80°. La flexion est normale.

On note une très forte rétraction des muscles ischio-jambiers, surtout du Biceps, qui est probablement la cause d'une rotation externe du squelette jambier de l'ordre de 90°.

La rotule est perçue sur la face externe du condyle externe, fixée dans un plan antéro-postérieur.

Un genu valgum est possible mais bien difficile à évaluer en raison du flexum et de la rotation externe.

Par ailleurs on note au niveau de la hanche droite une coxa flecta de 70° avec fémur court. La radiographie évoque une coxa vara congénitale mais cliniquement la trochanter est en place.

Au niveau du pied talus et Rotation externe de 90° On envisageait dans un premier temps de lutter contre le flexum vers l'âge de huit mois, pour agir ensuite sur l'appareil quadricipital, mais l'enfant n'a pas été revu.

OBSERVATION N° 8

Enfant SEL... Christine née en 1957

LUXATION PERMANENTE DE LA ROTULE DROITE

MALFORMATIONS DU MEMBRE INFERIEUR DROIT

Vue pour la première fois à lâge de 18 mois.

Le père et la mère auraient des anomalies rotuliennes

Le membre inférieur droit se présente en adduction rotation externe. La masse musculaire fessière est moins développée à droite. Il existe une nette hypotonie quadricipitale.

Les mouvements de la hanche sont limités pour ce qui est de l'extension et surtout de la Rotation interne.

Le genou est globalement déformé et bien qu'on ne puisse l'affirmer étant donnée l'adiposité, on pense qu'il existe une luxation externe permanente de la rotule.

Il existe un Flexum discret : E = -10°

On a tenté en vain de pratiquer une arthrographie opaque du genou.

La mesure de l'antéversion des cols fémoraux la montre élevée à 55° des deux côtés.

On note également des modifications des contours du bassin sur lesquelles nous reviendrons.

INTERVENTION Dr BEDOUELLE

OPERATION DE KROJIUS VRAI ET TRANSPOSITION INTERNE LIGAMENT ROTULIEN

On constate que la rotule était bien sur la face cutanée du condyle externe et que la berge externe de la trochlée était très aplasiée.

La tubérosité antérieure du tibia n'est pas détachée. On isole simplement les fibres du ligament rotulien, en superficie en gardant leur continuité avec le périosté tibial.

- Un an apr s l'intervention l'enfant marche avec un certain valgus et une rotation externe de la jambe. La rotule est haute très petite. L'extension est redevenue complète, la flexion est à 120°.
Il persiste une limitation de la rotation interne de la hanche.

Au total très bon résultat.

OBSERVATION N° 9

Enfant HU... Jacques né en 1950

LUXATION PERMANENTE BILATERALE DES ROTULES

MONGOLISME

Vu pour la première à 11 ans.

Aurait commencé à marcher à 2 ans.

Se tenait mal, et cela de plus en plus.

Aurait été vu par un médecin à 9 ans pour instabilité de chutes fréquentes, signes qui auraitent augmenté depuis.

A l'examen l'enfant est généralement assis dans la position de "Boudha"

- Genou Droit : La rotule est nettement perçue sur la face cutanée du condyle externe. Elle est assez haute et sa mobilité transversale est assez grande?

Mouvements passifs : Flexion : 160°

Extension moins 30°

La rotule ne semble pas se mobiliser lors de ces mouvements. Le plan de flexion du genou est à 45° Sur le plan sagittal

La trochlée est sous-cutanée avec à ce niveau traces acchymotiques. On perçoit un tissu adipeux en amas.

La squelette jambier est modifié. Il existe, tout d'abord un genu valgum de 30° environ.
L'extrémité supérieure est en rotation externe par rapport au fémur de près de 45°.
La tubérosité tibiale antérieure est très externe.

Le pied n'est pas par contre en rotation externe aquivalente. Par rotation interne du squelette jambier et adduction de l'avant-pied.

INTERVENTION Dr QUENEAU 5-1961

OPERATION type FEVRE-DUPUIS

Transposition interne de la tubérosité antérieure du tibia, fixée à l'aide d'une vis. Plastie capsulaire à l'aide d'un lambeau de vaste interne.

L'importance des lésions fait penser que le résultat ne sera pas fameux.

- De fait l'enfant est revu 4 mois après :

La rotule est bien en place

La mobilité passive est bonne, mais la rééducation est totalement impossible chez ce mongolien au retard psychique considérable associé à une agitation permanente.

Un appareillage est donc envisagé.

OBSERVATION N° 10

Mr BOUD... Henri 21 ans Menuisier.

LUXATION PERMANENTE DE LA ROTULE GAUCHE

Vu en 1952 pour des douleurs au niveau du genou avec hydarthroses à répétition.

Ces troubles auraient débutés à l'âge de 16 ans et se seraient accentués progressivement.

A l'examen on note une grosse amyotrophie de tout le membre, (9 centimètres à la cuisse), accentuant l'aspect élargi du genou avec saillie du condyle interne et saillie externe rotulienne.

La rotule est perçue sur la face cutanée du condyle externe. Elle est mobile transversalement mais ne peut être remise en place normale.

A la marche discrète boîterie avec léger escamotage de l'appui sur le pied gauche.

La flexion du genou est normale.

L'extension est incomplète : moins 15°

On note quelques mouvements de latéralité et un mouvement de tiroir antérieur.

INTERVENTION Dr LAMARE 9-1952

OPERATION DE FEVRE ET DUPUIS

Transposition de la tubérosité antérieure du tibia fixée par une vis. Pour ce faire il a été nécessaire de cliver le quadriceps du fémur car le cul-de-sac sous-quadricipital était totalement adhérent.

Plastie à l'aide du Vaste interne.

En 1953 Marche très bien sans boîterie

F = 100° E = -15° Atrophie persistante du quadriceps++

En 1956 Douleurs à la face antéro-externe du genou

E = -20 F = 115°

Traitement par injection intra-articulaires d'hydrocortisone.

OBSERVATION N° 11

Mr LABL... Frantz vu pour la première fois en 1952 à l'âge de 42 ans. Télégraphiste

LUXATION PERMANENTE BILATERALE DES ROTULES

Le malade dit avoir constaté les premier phénomènes de luxation de ses rotules à l'âge de 15 ans en dehors de tout traumatisme. Se produisant d'abord tous les 7-8 mois, puis devenant habituelle à chaque mouvement de flexion des genoux. Cette luxation est ainsi devenue permanente. Les Signes fonctionnels sont restés très réduits puisque deux jours avant sa consultation il montait encore aux poteaux télégraphiques.

A l'examen : la marche est parfaite

Les rotules sont très hautes
volumineuses
externes reposent sur la partie antérieure de la face externe du condyle, regardant en avant et fortement en dehors.

On perçoit sous la peau la trochlée fémorale

Mouvements E = 0°
F = 135°

Devant le peu de signes forctionnels on conseille l'absertion. Mais le patient consulte à nouveau car poussée d'hydarthrose.

INTERVENTION DE KROJIUS et PATELLECTOMIE.

Krojius-Lecène après avoir enlevé la rotule dont la surface cartilagineuse ne parait pas très altérée.

- Après un an de rééducation mobilité passive 0° à 125°
active : extension moins 10°

Il persiste une atrophie considérable du quadriceps, mais n'est pas gêné : monte et descend normalement les escaliers Au total très bon résultat.

INTERVENTION COTE GAUCHE Dr RAMADIER 12-1953

PATELLECTOMIE + SYNOVECTOMIE + OPERATION DE KROJIUS-LECENE

- Au bout de 5 mois excellent résultat : Mobilité 0 à 95°
  Reprend son travail.

Il est revu en 1959 :

Marche pendant près de 10 km

Aucune douleur.

Monte et descend les escaliers normalement

Mobilité : côté droit : passive et active 0 - 135°
côté gauche : passive et active 0 - 140°

Se sent beaucoup mieux qu'avant l'intervention.

Très bon résultat.

OBSERVATION N° 12

Mr MONN... André 51 ans

LUXATION PERMANENTE BILATERALE DES ROTULES

Vu pour la première fois en 7 - 1956

Début des troubles en mai 1955, gêne à la marche douleurs lors des mouvements. On pratique une série d'injections d'hydrocortisone locale.

En juin après une chute sur le genou droit celui-ci augmente de volume. Il est ponctionné et l'on retire une assez grande quantité de sang. Plâtre pour 15 jours. Depuis ce moment-là le malade ne marchera plus. En effet progressivement s'installe un FLEXUM des 2 genoux contre lequel on tente de lutter par une extension continue collée.

En Novembre 1955 la flexion des 2 genoux est presque complète. Les rotules sont luxées au dehors.

Le malade est adressé dans le service en Août 1956.

L'examen montre une rétraction en flexion extrême des 2 genoux : La mobilité passive étant de 130 à 170.

Les rotules sont perçues luxées sur les faces cutanées des condyles externes.

Il existe par ailleurs des troubles trophiques et un syndrome général qui sera étiquetté par la suite PANHYPOPITUITARISME (Dr Legrain)

INTERVENTION Dr POSTEL

TENOTOMIE ET CAPSULOTOMIE POSTERIEURE GENOU GAUCHE

On sectionne Biceps, fascia lata, désinsertion des jumeaux, section des coques condyliennes. On obtient une extension à moins 70°.

La rotule reste luxée en dehors, irréductible.

Traction continue

Les suites opératoires sont troublées : sphacèle des parties molles postérieures et subluxation postérieure du tibia.

Après traitement du sphacèle en Avril 1957 est pratiquée une ARTHRODES - RESECTION montée à l'aide d'un compresseur de Charnley. Cette arthrodèse n'a pas complètement réussi. Après une longue immobilisation plâtrée quelques degrés de mobilité étaient constatés en 1957 mais sans douleur.
Parallèlement était entrepris le traitement de la luxation de rotule droit.

INTERVENTION Pr MERLE D'AUBIGNE 12 - 1956
REDRESSEMENT PAR TENO CAPSULOTOMIE, RACCOURCISSEMENT DIAPHYSAIRE
RECONSTRUCTION DE L'APPAREIL EXTENSEUR GENOU DROIT.

Section du Biceps et du fascia lata. La rotule repose sur la partie externe de l'interligne. Section du demi membraneux, du droit interne et du demi-tendineux. Dissection du tendon rotulien, de la rotule et du ligament rotulien. On obtient à ce moment une extension de moins 50°. En essayant de remettre la rotule en avant de la trochlée le ligament rotulien se rompt. On se rend compte alors qu'à la place de la trochlée se trouve une surface convexe. On confectionne une trochlée en martellant la surface articulaire. On complète la capsulotomie postérieure. On n'obtient alors que moins 40°.
Une réséction diaphysaire de 4 cms en marche d'escalier est alors pratiquée. On a alors une extension complète non bridée par les ligaments latéraux et les ligaments croisés qui ont été respectés.
Réinsertion du ligament rotulien et resection des vastes. On ne fait pas de plastie musculaire, les brèches articulaires étant comblées par dédoublement capsulaire.
Les suites furent également troublées par suite de nécrose cutanée à la face antérieure.
- En Nov. 1957 le genou droit a une mobilité :

passive de 0 à 35
active de 5 à 35.

- Revu en 1960 l'état des genoux est inchangé

Quelques degrés de mobilité dans le genou gauche

Le malade se plaint de ses hanches qui sont limitées avec flexion 50 et rotation interne nulle.

Malgré tout le résultat ne peut pas être considéré comme mauvais, vu le point de départ. Le malade marche avec des cannes béquilles, ne souffre pas, peut s'asseoir et se lever.

OBSERVATION N° 13

Mr MOKH... Ali 25 ans.

LUXATION PERMANENTE DE LA ROTULE GAUCHE

Difficulté dans l'interrogatoire : aurait eu un traumatisme au niveau du genou gauche à l'âge de 10 ans. Exerçait un métier manuel et n'était pas gêné.

En Juillet 1960 nouveau traumatisme. On porte le diagnostic de luxation de la rotule (traumatisme ?). Il est plâtré durant 22 jours et ensuite est entreprise la rééducation.

Mais dans les semaines qui suivent, sa rotule aurait très progressivement évoluée vers la luxation complète permanente. Le patient se plaint de douleurs et de dérobements du genou.

Au premier examen en Juillet 1961:

- Amyotrophie très importante du quadriceps rendant encore plus net l'aspect globuleux du genou.
- La rotule est luxée en permanence.
- Extension du genou : moins 10°
- Flexion : 120°

  Passivement la mobilité est normale.
- On note de plus l'existence de quelques mouvements de latéralité interne.

INTERVENTION Dr CARACOSTAS 7- 1961

PATELLECTOMIE

La trochlée fémorale est pratiquement inexistante. Lésions importantes de la partie antérieure du condyle externe et de la face articulaire de la rotule. Patellectomie in situ. Résection du tendon.

- En Décembre 1961 mobilité 5 à 110°

  mais accuse encore quelques douleurs.

OBSERVATION N° 14

Melle DEMU... Annie 17 ans.

LUXATION PERMANENTE DE LA ROTULE DROITE

Grosse déformation du genou depuis la première enfance. En dehors d'une boîterie très marquée, la gêne fonctionnelle est minime. Elle est semble-t-il préoccupée par la disgrâce esthétique.

A l'examen : Demarche salutante très marquée avec coxa flecta et FLEXUM du genou. Forte bascule du bassin.

Il existe une amyotrophie importante de la cuisse.

Le genou apparait globuleux avec grosse saillie interne.

La rotule est perçue sur la face cutanée du condyle externe, peu mobilisable trasversalement et ne pouvant être remise en place au devant de la trochlée. Celle-ci est perçue sous les téguments.

Il existe une forte rotation externe de l'extrémité supérieure des os de la jambe de l'ordre de 90° par rapport à l'axe bicondylien. Cependant le pied est en discrète rotation externe 30°.

La flexion du genou semble exagérée, le talon touchant aisément la fesse. Lors de ce mouvement de flexion on perçoit une sensation de ressaut et l'on peut alors sans effort imprimer un mouvement de rotation interne de 70° au squelette jambier. Puis lorsqu'on étend la jambe sur la cuisse vers 120° de flexion, la jambe se met irrésistiblement en rotation externe.

L'extension active est de moins 80°

L'extension passive est de moins 35°

Il semble exister un genu valgum impossible à préciser.

Enfin il existe une forte scoliose lombaire d'attitude associée à la bascule du bassin.

L'examen de la hanche donne :

| F | E | ABD | RE | RI | ANTEVERSION de près de |
|---|---|---|---|---|---|
| 125° | -10° | 70° | 5° | 75° | 60° du côté D uniquement. |

INDICATIONS Intervenir d'abord sur le quadriceps en cherchant à corriger la déformation en flexum. Si la correction de celui-ci est incomplète envisager une ostéotomie dans un deuxième temps.

INTERVENTION Pr MERLE D'AUBIGNE 12 - 1961

L'obstacle à l'extension paraît tout d'abord être dû au fascia lata et au biceps. Section de ces éléments. Le vaste externe est transformé en une sorte de tendon très résistant. Isolement de la rotule et du ligament rotulien séparé du vaste interne. On constate nettement la rotation externe du squelette jambier. On pense que ce déplacement est fixé par le ligament latéral externe que l'on sectionne. Il existe un véritable méplat du condyle externe que l'on corrige par martellage. Malgré cela il est impossible d'amener la tubérosité externe du tibia sous le condyle externe. Elle reste très postérieure. On arrive ainsi à corriger une bonne partie de la flexion. La rotule a une crête et paraît tout à fait utilisable.

Section partielle de la tubérosité antérieure du tibia en conservant les attaches inférieures. Désinsertion du vaste externe assez haut. Mise en place de la rotule au devant de la trochlée. Elle se maintient toute seule. Plastie à l'aide du vaste interne de la brèche capsulaire externe. Broche transcalcanéenne de traction. Surtout apparition de signes déficitaires dans le territoire du SPE.

On supprime la traction continue.

Le genou se remet rapidement en FLEXUM irréductible.

INTERVENTION Pr MERLE D'AUBIGNE 2 - 1962

OSTEOTOMIE BASSE DU FEMUR POUR CORRECTION DU FLEXUM

Ostéotomie par pénétration. Fixation par clou plaque.

Décollement du quadriceps et du cul-de-sac sous-quadricipital

La Flexion est de 80°

L'extension de moins 10°

Traction trans-tibiale (partie moyenne de la diaphyse).

Les suites sont bonnes.

La rééducation est en cours.

Le quadriceps est très atrophié.

La rotule apparaît très haute et interne. Quand on la met au zenith, il existe une rotation externe du squelette jambier de 50° environ.

La rotule ne semble pas être à la perpendiculaire de l'axe de flexion du genou.

Mais la situation est nettement changée par rapport à l'état initial puisque le membre inférieur droit est pratiquement en rectitude et que la marche n'est plus aussi disgracieuse.

OBSERVATION N° 15

Mr BENY... Ammeur 25 ans.

LUXATION PERMANENTE DE LA ROTULE GAUCHE

Vu pour la première fois en 1961 à l'âge de 25 ans.

Présente une déformation du genou et du membre inférieur gauche qui remonte à l'enfance, évoquant un RACHITISME.

Aucune gêne fonctionnelle ; mais après un traumatisme en Octobre 61 accuse de douleurs et marche avec boîterie.

A l'examen on est frappé par l'existence d'un net GENU VALGUM de 20° environ. Celui-ci apparaît encore plus marqué du fait de l'existence d'une incurvation en dehors à la fois des diaphyses fémorale et tibiale. Le vaste interne est complètement atrophique et l'on peut palper la diaphyse sous la peau. En flexion on perçoit la gorge trochléenne très réduite. La rotule est en permanence luxée en dehors sa face antérieure regardant en avant en dehors.

Mobilité passive : 0 à 130° active extension : -30°

On note un mouvement anormal en valgus.

Hanches déficit discret de la RI. Anteversion normale.

INDICATIONS 1er temps ostéotomie tibiale de correction du génu vlagum, puis action sur l'axe quadricipital.

INTERVENTION Dr MAZAS

OSTECTOMIE TIBIALE ET PLASTIE DU LLI

On corrige le valgum de 15° environ Fixation par deux agrafes.

- Après quelques semaines de rééducation qui lui ont permis de retrouver sa mobilité, l'ostéotomie ayant bien consolidé entre à nouveau dans le service pour plastie du quadriceps

INTERVENTION Dr MAZAS 4 - 1962

OPERATION type FEVRE-DUPUIS

Incision en S à la face antérieure du genou. Libération de la rotule qui présente une surface cartilagineuse convexe sans crête verticale. Il existe un méplat sur la partie antéro-externe du condyle externe, sur laquelle reposait la rotule. La trochlée est petite mais très utilisable. La rotule est facilement réduite au devant de cette trochlée, mais ne s'y maintient pas dès les premier degrés de flexion du genou. Il est manifestement nécessaire de faire une transposition en dedans de la tubérosité antérieure du tibia. Cela est réalisé à la minière d'Elmslie. Fixation à l'aide d'une vis. Plastie type KROJIUS-LECENE, comblant parfaitement la brèche capsulaire externe. La rotule est cette fois très stable même à 100° de flexion (celle-ci est limitée quelque peu). Plâtre cruro-pédieux.

# ETIOLOGIE - ANATOMO-PATHOLOGIE - PHYSIO-PATHOLOGIE - CLINIQUE

# DES LUXATIONS PERMANENTES DE LA ROTULE EN DEHORS

à la lumière des observations précédentes et des cas prélevés dans la littérature

# H I S T O R I Q U E

Connue depuis la plus haute antiquité, la luxation permanente de la rotule a suscité un certain nombres de travaux à la fin du siècle dernier et au début de celui-ci. Quelques dates méritent dêtre rappelées.

- 1871 est la date de la première patellectomie pratiquée pour luxation de rotule.
- en 1884 BIRD pratique une ténotomie du ligament rotulien et aurait été le premier à préconiser la transposition interne de la tubérosité antérieure du tibia.
- en 1888 ROUX (Lausanne) décrit son procédé de transposition.
- en 1893 MONTENOVESI utilise ce procédé dans une luxation irréductible.
- en 1902 CODIVILLA attire l'attention sur la torsion interne du squelette fémoral.
- en 1904 ALI KROJIUS décrit son procédé d'autoplastie à l'aide du vaste interne.
  CHEVRIER décrit de façon précise les luxations traumatiques.
  GOIDTHWAIT publie des cas interessants.
- en 1921 MOUCHET décrit son procédé.
- Son élève XOUDIS reprend l'ensemble de la question en 1924
- en 1925 ZANOLI montre bien la dislocation existante de l'articulation du genou.

- en 1934 important travail de FEVRE et DUBUIS préconisant un procédé opératoire.
- en 1938 il faut citer la thèse de GIBERT
- en 1950 Les luxations de rotule sont parfaitement étudiées dans le rapport de MARION et BARCAT au 25è Congrès de Chirurgie orthopédique. La thèse de LACHEREZT précédait de peu ce rapport.
- en 1954 le même sujet est à l'ordre du jour de la Société Orthopédique à MILAN.

---

# E T I O L O G I E

FREQUENCE — Les luxations permanentes de la rotule en dehors sont rares puisque nous relevons :

6 patients atteints adultes entre 1952 et 1962 à la Clinique Orthopédique de la Faculté.

9 enfants entre 1944 et 1962 à l'hôpital Saint-Vincent de Paul.

Xoudis cite BESSEL-HAGEN rapportant 16 cas en 1886, et PHILIPPE qui en 1908 en aurait dénombré 107 cas dans la littérature. En fait on ne peut préciser si ces cas comprenaient des luxations récidivantes.

Depuis ces dates des Auteurs, dans leurs publications qui ont surtout trait à cette luxation récidivante, rapportent chacun un à deux cas qu'ils ont pu observer dans leur pratique.

AGE — Il n'est guère possible de préciser à partir de quand la luxation permanente de la rotul s'est installée.

Il est cependant interessant de relever le nombre de cas décelés dès la naissance ou peu après, cas manifestes de luxation congénitale. Pour les autres la date de la première consultation sera seule précisée, le début réel ne pouvant être que suspecté.

| | | | |
|---|---|---|---|
| OBS. 4 | 1 mois | : | |
| OBS. 6 | 1 mois ½ | : | |
| OBS. 7 | 3 semaines | : | Soit 4 cas vraiment CONGENITAUX |
| OBS. 8 | 18 mois | : | |

Marion et Barcat dans leur rapport citent 6 cas congénitaux dans la littérature.

Pour les autres cas la date des premier troubles se situent aux environ de la 10 ème année (Obs. 13, 5, 9,)

ou vers 18-20 ans (Obs. 10, 13, 14, 15,)

Nous avons eu 2 cas chez l'adulte : 51 ans et 42 ans.

Les mêmes pôles se retrouvent dans les cas de la littérature.

SEXE 8 Sexe masculin 7 sexe féminin

Donc aucune prédominance.

NATURE Il est classique de distinguer parmi les luxations permanentes 3 groupes :

- Luxations CONGENITALES
- Luxations TRAUMATIQUES
- Luxations PATHOLOGIQUES

Ces deux derniers groupes sont rares.

Nous pensons que l'Obs. n° 13 peut être considérée comme une luxation TRAUMATIQUE invétérée. Il s'agit en effet d'un patient qui a eu un traumatisme caractérisé à l'âge de 10 ans, qui a une rotule luxée restant dans un plan frontal, et dont la déformation des extrémités ne rappelle en rien les lésions congénitales sur lesquelles nous allons longuement revenir.

De même nous classerons dans le cadre des luxations PATHO - LOGIQUES les observations n° 12 et 15.

La première l'est manifestement, survenant très rapidement chez un malade atteint d'hypopanhypituitarisme.

La seconde apparue dansle jeune âge est associée à des lésions dystrophiques très importantes des fémurs et tibias. Les déformations ne sont pas de plus du même type que les autres.

Toutes les autres peuvent être considérées comme CONGENITALES. Et nous distinguerons deux sous-groupes :

- Les unes vraiment congénitales, néo-natales

Nous avons vu les 4 observations rangées ainsi.

- Les autres ont pu apparaître plus tardivement, cela n'est pas prouvé. Elles pouvaient également exister depuis la naissance mais n'ont pas été remarquées (?).

C'est ici que se pose le problème de la filiation entre Subluxations, luxations récidivantes et luxations permanentes XOUDIS dans sa thèse dit qu'aucune observation n'est explicite sur ce sujet et conclut qu'il n'y a pas de filiation : la luxation est complète et permanente d'emblée.

L'obs. n° 11 est peut être une de ces formes assurant la transition entre des deux types. Depuis l'âge de 15 ans ce malade présentait des luxations récidivantes des 2 côtés. A 42 ans la luxation externe était permanente. Mais elle affecte une symptomatologie assez particulière, il faut bien le dire, et ne se rapproche pas tout à fait des autres luxations congénitales.

LE TERRAIN

Outre les cas Pathologiques déjà signalés il est important de remarquer que sur 9 enfants atteints de luxation permanente 4 étaient des MONGOLIENS (Obs. n° 1, 6, 8, 3,)
On a insisté sur la laxité articulaire congénitale.
Un autre point important à préciser est celui des :
MALFORMATIONS ASSOCIEES.

5 sur 9 enfants présentant des malformations :

- du membre inférieur homologue dans 2 cas
- pied bot, pied talus, hypoplasie du fémur
- diverses
  de la face, cardiaque, scoliose palmure des coudes

On a insisté sur ces associations de malformations.

# A N A T O M O - P A T H O L O G I E

Les lésions de la luxation permanente de rotule sont très complexes. Elles sont précisées en dehors de la clinique par la radiographie souvent difficile à lire et par les données opératoires.

PELLETAN en 1820 put disséquer 2 genoux à rotule luxée. Ses données restent encore valables.

Nous verrons dans un premier chapitre, le plus important, le complexe anatomo-pathologique assez univoque des luxations CONGENITALES. Puis nous verrons rapidement les lésions des luxations qui nous semblent sortir de ce cadre.

## LUXATIONS C O N G E N I T A L E S.

"De toute évidence il s'agit d'une malformation complexe du genou possédant au plus haut degré le caractère régional" (DUPUIS).

Avant de passer en revue ces lésions, précisons que la lésion est le plus souvent unilatérale (elle fut bilatérale dans 2 cas), et alors il n'y a pas de prédominance pour un côté.

Nous verrons les lésions osseuses, musculaires et enfin capsuloligamentaires.

A/ :OS:

1) La ROTULE

Elle est généralement petite, et ceci assez nettement comparé au côté sain. Elle est en position haute.

Reposant sur la face cutanée du condyle externe près de son bord supérieur.

C'est la classique patella ALTA, PARVA, EXTERNA.

Le genou étant de face elle se présente de chant son bord interne étant antérieur.

Son aspect est variable. La surface articulaire peut être intacte, avec parfois la crête verticale émoussée. Elle peut adhérer à la synoviale sous-jacente.

2) Le FEMUR

- Les condyles : - l'externe est atrophié à la fois dans le sens de la hauteur et sur le plan antéro-postérieur. On a pu signaler des cas d'absence totale de condyle externe.

- l'interne de volume normal est en retrait en raison de la torsion interne.

- La trochlée a donc une berge externe émoussée en valeur absolue, mais étant donnée la torsion interne le condyle externe peut encore faire saillie en avant sous la peau.

De plus l'extrémité inférieure du fémur peut êtr aplatie transversalement et la trochlée être réduite à une gorge étroite.

- La torsion interne de l'extrémité inférieure du fémur n'a pas manqué de frapper les auteurs. Elle est généralement manifeste. Nous renson qu'il est licite de parler

d'augmentation de l'ANTEVERSION DU COL FEMORAL si cette rotation interne ne porte que sur l'extrémité inférieure du fémur.

Lorsque la mesure radiologique de l'antéversion a été pratiquée (et il faut souligner sa difficulté car il ne faut prendre comme référence que l'axe bicondylien, puisqu'il y a dislocation et déformation au dessous, axe qui lui même est difficile à matérialisé du fait de la présence de la rotule en dehors) celle-ci s'est révélée constamment au dessus de la normale.

Obs. n° 1 antéversion de 70° unilatérale
n° 6 50° bilatérale
n° 8 55° bilatérale
n° 14 65° unilatérale

Nous accordons beaucoup d'importance à cette augmentation de l'antéversion, surtout sur le plan thérapeutique. Il serait également très interessant à notre sens de mesurer systématiquement celle-ci, non seulement dans les luxations permanentes mais dans les luxations récidivantes.

3) TIBIA et PERONE

- Il y a tout d'abord un déplacement global en dehors attestant la Dislocation du genou.

Rotation externe des extrémités supérieures des os de la jambe par rapport à l'extrémité inférieure et par rapport à l'extrémité inférieure du fémur.

La tubérosité interne du tibia est saillante surplombant en console la face interne de l'os. La cavité glénoïde interne est plus large et moins excavée que l'externe. Le massif des épines semblant déplacé en dedans.

La tubérosité antérieure du tibia est très externe. A la fois

à cause de la rotation externe du tibia mais aussi en raison d'une implantation elle-même anormalement externe.
Enfin les diaphyses tibiales et péronières, comme d'ailleurs la diaphyse fémorale sont plus graciles que du côté sain.

Chez l'enfant lorsque les extrémités ne sont pas entièrement ossifiées, on note le déplacement en dehors du squelette jambier les différentes rotations. Le noyau épiphysaire tibial semble moins haut en dedans.

4) Les AXES et MOUVEMENTS

Le FLEXUM du genou nous semble être un caractère constant. 10 fois sur 12 cas considérés comme congénitaux. Les signes classiques ne comprenaient pas le flexum irréductible.
Cependant la lecture des observations montre la fréquence de celui-ci et son importance pour le traitement.
GLODTHWAIT : "En cas de luxation complète, l'extension active n'est pas possible, puisque l'action du quadriceps sur la trochlée fémorale n'est plus possible. Si ce déplacement extrême se produit dans l'enfance, les condyles fémoraux se développent selon le jeu articulaire si bien qu'en définitive l'extension complète n'est pas possible".
Citons les cas de SEGHINI, de MENCIERE, d'HANSPITZI, de NOVE-JOSSERAND, de XOUDIS etc... où le flexum est très important.
Dans nos observations son dégré était variable. Voisin en règle de 30° à 40°.

Le VALGUM ne nous a pas semblé un facteur constant et important. Nous rejoignons en cela les opinions de la plupart des auteurs notamment de FEVRE, MARTON et BARCAT. Il n'a guère été supérieur à 15° dans les Obs. 1 et 5 où il a semblé le moins discutable.

## B/: M U S C L E S :

### 1°) Le QUADRICEPS

L'atrophie du quadriceps est constante.

XOUDIS distingue une atrophie primitive faisant parite de l'atteinte régionale et une atrophie secondaire au déplacement rotulien, prédominante sur le vaste interne. En fait l'on sait que ce sont les fibres du vaste interne qui s'atrophient le plus vite lorsqu'il y a atteinte du muscle. Quoiqu'il en soit tout se passe comme si l'ensemble du fourreau musculaire constitué par le quadriceps avait tourné en dehors autour du fémur (ou n'avait pas suivi ce dernier dans sa croissance en rotation interne).

Le ligament rotulien a suivi ce mouvement et vient s'insérer très en dehors sur une tubérosité tibiale artérieure anormalement située comme nous l'avons dit.

Le ligament rotulien est anormalement long ce qui permet la position haute de la rotule.

Enfin le vaste externe lui-même est souvent rétracté, fibreux, (FEVRE et obs. n° 14).

### 2°) Les ISCHIO-JAMBIERS

Il est logique qu'à la suite de la défaillance du système d'extension les muscles postérieurs de la cuisse aient une action prédominante. A la longue ils se rétractent et le caractère irréductible du flexum est en bonne part dû à cette rétraction. Celle-ci porte surtout sur le Biceps. Cela était manifeste dans l'obs. 7 et dans l'obs. 14. Le TENSEUR du fascia lata est également rétracté.

C/ : CAPSULE ET LIGAMENTS :

- La capsule est rétractée en dehors. Elle est au contraire flasque en dedans.
- Les ligaments latéraux : l'interne est souvent allongé
  l'externe rétracté (obs. n° 14).
- Les croisés : l'antéro-externe serait rétracté.
- La synoviale est souvent adhérente - au condyle externe
  - au niveau du cul-de-sac sous-quadricipital (obs. n° 4, 6, 10,14 ).
  - à la surface articulaire de la rotule (obs. n° 10).

L'ensemble de ces lésions se retrouve dans les cas de Luxations permanentes observées vers l'adolescence. Nous avons vu que les modifications squellettiques sont plus discrètes en cas de luxations observées plus tôt.
Dans l'obs. n° 11 que nous considérons comme une forme de passage entre luxations récidivantes et luxations permanentes les modifications anatomiques sont bien plus frustes.
Cependant il existe une translation en dehors des extrémités supérieures du tibia et du péroné, une tubérosité externe tibiale de plus grand diamètre que normalement.
Les os ne sont cependant pas graciles.

## LES AUTRES LUXATIONS PERMANENTES

1) Si l'on admet l'origine traumatique du cas n° 13, on constate que les lésions ne sont pas tout à fait superposables aux cas de luxations congénitales. Le traumatisme avant eu lieu dans l'enfance, la croissance est certes intervenue.

Mais en dehors des lésions arthrosiques manifestes, on note des irrégularités des surfaces articulaires. Le condyle externe n'est pas aplasié ; il n'existe pas de rotation externe du squelette jambier, pas de rotation interne du squelette fémoral.
Tout autre est le tableau d'une lésion manifestement congénitale (Obs. n° 14).

2) Dans l'observation n° 12 étiquettée pathologique, il existe une dislocation manifeste du genou, mais sans déformation des extrémités articulaires, puisque par définition dans ce cas survenu à 51 ans la croissance n'a pu jouer de rôle.

=:=:=:=:=:=:=:=:=:=:=:=

## P H Y S I O - P A T H O L O G I E - M E C A N I S M E

Diférentes théories ont été avancées pour expliquer la survenue d'une luxation permanente de rotule en dehors.

1) La plus ancienne (Hippocrate) invoquait un TRAUMATISME INTRA-UTERIN, dont l'action aurait été majorée par l'existence d'un oligo-amnios. Etant donnée la mobilité foetale elle ne repose sur aucune preuve.

2) Le TRAUMATISME OBSTETRICAL a également été incriminé.

3) Jean-Louis PETIT défendait l'hypothèse d'une ARTHRITE foetale, entraînant une hydarthrose et une dislocation secondaire du genou.

4) Plus interessantes sont les théories MUSCULAIRES ou NERVEUSES. (Jules GUERIN, HANSEITZI).
Il s'agirait essertiellement d'une désaxation de la force quadricipitale, déviée en dehors par prédominance du Vaste Externe.

Ainsi DUCHENNE DE BOULOGNE a pu obtenir de véritables luxations de la rotule par excitation faradique du seul vaste externe.
Ce même auteur cite un cas de luxation dûe à une atteinte poliomyélitique du vaste interne.
Mais on ne s'explique pas clairement les cas de luxations bilatérales.
HANSPITZI pense que la rotation externe du squelette jambier est à elle seule capable de déclancher la luxation.
Nous avons ainsi pensé que cette rotation pouvait être primitivement dûe à une action musculaire. La physiologie musculaire nous apprend que seul le Biceps était capable d'imprimer au squelette jambier à la fois une flexion sur la cuisse et une rotation en dehors du tibia.
Et nous avons été frappé de constater outre le flexum. Dans l'obs. n) 5, la tonicité des muscles postérieurs et en particulier du biceps, qui a même fait penser qu'il s'agissait d'un spastique.
De même dansl'observation nº 7 cette contracture était un des éléments dominants au tableau.

Enfin dans les cas où l'on a dû combattre chirurgicalement contre le flexum, la rétraction du Biceps était notable. Eatait-elle primitive ou secondaire à la défaillance du système d'extension ?

Nous ne faisons que poser le problème.

5) La majorité des auteurs adoptent la théorie de l'ATROPHIE REGIONALE. Il existerait ainsi une lésion congénitale qui permettrait, sous l'influence d'un traumatisme ou sous l'influence de l'action quadricipitale, la luxation permanente.

Certes les caractères hypoplasiques de la rotule et du squelette fémoral et tibial l'évoquent d'emblée. Mais cette

hypoplasie peut également être en rapport avec un facteur neurologique, ou tout simplement avec un trouble de croissance lui-même secondaire à l'existence de la luxation.

Voyons ces lésions dites prédisposantes une à une :

a) LE GENU VALGUM. Il augmente la composante externe de la force engendrée par la contraction quadricipitale. Sous l'influence de celle-ci la rotule s'appuie plus fortement sur la lèvre externe de la trochlée qui s'aplatit donc au cours de la croissance. Mais nous l'avons vu, tant dans nos observations que dans celles rapportées dans la littérature le genu valgum n'a pas paru constant ou important. Les ostéotomies de varisation ont été souvent des échecs et enfin si l'on admet la rhéomorphose sous l'influence des pressions pourquoi cette déviation en rotation interne, de l'extrémité inférieure du fémur ?

b) C'est à celle-ci que FRUND (Eidelberg) accorde une importance majeure. Nous pensons également que l'augmentation de l'antéversion est une lésion importante à considérer. Mais pourquoi le quadriceps et la jambe se désolidarisent-ils de cette rotation interne ?

S'agit-il ici encore de phénomènes de balance musculaire ?

c) L'allongement du tendon rotulien, d'origine non précisée, est également mis en exergue par d'autres auteurs. Notamment GOIDTHWAIT qui pense que la rotule se présentant ainsi, non plus devant la trochlée mais devant l'extrémité inférieure de la diaphyse fémorale, arrondie, glisserait dans les mouvements de flexion, puis resterait en permanence luxée.

d) La malformation des condyles notamment l'aplasie du condyle externe.

Nous nous abstiendrons de trancher. Cependant nous retiendrons le rôle de l'antéversion [illegible] musculaires

# E T U D E  C L I N I Q U E

La luxation permanente de la rotule en dehors est une lésion qui peut être longtemps parfaitement tolérée. Cela ne veut pas dire qu'elle ne donne lieu à aucun symptôme. Le déficit de l'appareil quadricipital est manifeste, mais l'absence de douleur, l'adaptation aux éventuelles déformations font que l'on voit ces patients à un âge souvent avancé.
Nous parlons là des luxations congénitales, les autres étant plus rapidement reconnues.

Les luxations découvertes à la naissance, le sont en raison

- soit de malformations multiples dont on fait le bilan
- soit d'une déformation du membre inférieur. (lexum++).

Le diagnostic en est souvent très difficile, à cause de l'adiposité et de la difficulté de percevoir une rotule minuscule, invisible à la radio. Ce n'est souvent que vers l'âge de quelques mois que le diagnostic en sera porté.

Plus tardivement les signes qui motivent l'exament sont variables :

- Déformation : attitude en flexion permanente
- Douleurs, parfois seulement lors d'exercices sportifs.

- Parfois une simple gêne.
- Des troubles de la marche : boîterie
  chutes, dérobements du genou,
  instabilité.
- Hémarthroses ou hydarthroses à répétition.

Quoiqu'il en soit l'EXAMEN met en évidence un certain nombre de signes très particuliers :

1) La marche :

Ces patients peuvent avoir une démarche salutante, tout à fait nette : due au genu flexum et à la coxa flecta associées, avec bascule du bassin du côté apparemment raccourci.

Ce fut le cas dans les Obs. n° 1, 5 , 14,

D'autres fois on a noté dans l'observation que la marche évoquait une paralysie du quadriceps.

Dans les cas n° 9 et 12 la marche était pratiquement impossible alors qu'à l'opposé.

Dans les cas 2, 4, 11, 13 la marche était quasiment normale.

2) L'attitude au repos :

a) le genou apparaît déformé : il semble plus globuleux que du côté sain, et ce d'autant plus qu'il existe une importante amyotrophie sus-jacente Il existe trois saillies : interne par le relief du condyle interne, externe due à la rotule luxée et antérieure discrète due à la saillie du condyle externe pointant en avant à cause de la rotation interne de l'extrémité inférieure du fémur.

b) Le FLEXUM.

Nous a paru un signe quasi constant tout au moins dans les luxations congénitales : cas 1, 4, 5, 6, 7, 8, 9, 10, 12, 14.

Ce flexum est irréductible.
Il est d'une valeur variable en règle de l'ordre de 40°
Dans le cas n° 12, cas dit pathologique la flexion était des deux côtés de 130°. Deux cas similaires ont été rapportés dans la littérature l'un par NOVE-JOSSERAND, l'autre par HANSPITZI.

Le flexum, sur lequel on n'a guère insisté, était cependant important dans les observations de GOLDTHWAIT, XOUDIS, MENCIERE, SEGHINI, OBERTHUR.

c) Le VALGUM.

Ne nous a pas paru un symptôme majeur. Et pourtant dès le premier abord on a nettement l'impression d'un très important genu valgum Mais cette opinion ne résiste pas à l'examen.

Comment d'abord apprécier un genu valgum lorsqu'il existe un flexum ? par rapport à quel plan de référence ?

Cela est encore plus complexe si on ajoute la rotation externe du squelette jambier. Dans le plan déterminé par le fémur et la jambe dans la position maxima d'extension, l'extrémité supérieure du tibia à l'air de se présenter de face, la tubérosité antérieure en avant.
L'on peut croire alors à tort à un genu valgum d'un nombre de degrés égal à celui que nous appelons flexum.

Cette impression de génu valgum est encore accentuée par la saillie du condyle interne.

On le voit, le problème n'est pas simple.

Ce que l'on peut répéter c'est que dans nos cas le genu valgum semblait minime.

3) La palpation du genou :

a) La ROTULE :

Est parfois visible, le plus souvent palpée à la face cutanée du condyle externe.

Elle est très peu mobilisable dans le plan antéro-postérieur, généralement pas du tout dans le sens vertical.

Elle est généralement petite, par rapport au côté sain. Dans l'observation n° 11, que nous considérons comme une forme de passage entre luxation récidivante et luxation permanente les rotules étaient assez volumineuses.

Enfin elle est anormalement située, très haute au niveau de la diaphyse fémorale, à la jonction diaphyso-épiphysaire plutôt.

b) Le FEMUR

On note le caractère sous cutanée de la trochlée. On peut parfois percevoir des pelotons adipeux siégeant au devant de la surface articulaire. On peut apprécier la profondeur de cette trochlée généralement diminuée. Son diamètre transversal est réduit.

L'intra-torsion fémorale est d'appréciation clinique délicate. Elle ne peut se faire que par rapport à l'extrémité supérieure du tibia.

c) Le TIBIA

Sa rotation externe également ne peut être que relativement appréciée. On se rend bien mieux compte du décalage fémoro-tibial qui nous l'avons vu atteint parfois 90°.

On peut également percevoir le déplacement externe de la tubérosité antérieure. Enfin la saillie de la tubérosité externe fait entrevoir le déplacement en dehors de tout le squelette jambier.

d) La MOBILITE

- On étudie tout d'abord le plan de flexion du genou. Ce plan dans l'ensemble de nos observations est resté sensiblement perpendiculaire à l'axe bicondylien. Si bien qu'il est généralement situé dans un plan regardant en avant et en dehors lorsque le membre est en position de repos.

- La flexion du genou est généralement normale

Elle est parfois exagérée. En dehors des cas d'hyperlaxité, le talon touche souvent la fesse sans aucun effort. Cela est vraisemblablement dû à la disparition du tonus antagoniste.

- l'extension, est, nous l'avons maintes fois répété, diminuée.

L'extension active peut couvrir l'ensemble de la mobilité articulaire. Elle est souvent diminuée par rapport à l'extension passive. Parfois l'extension de la jambe sur la cuisse est totalement impossible.

- Les mouvements anormaux :

- de latéralité peuvent être observés. Nous en avons observés dans les cas 10, 13, 15.

- de tiroir. Un mouvement de tiroir antérieur a été noté dans le cas 5 et dans le cas 10.
Une remarque à ce propos. Le flexum du genou irréductible peut être dû à une rétraction ligamentaire. Sommerville pense que la rétraction du ligament croisé antérieur est souvent un obstacle à l'extension. Le fait de constater ce tiroir antérieur . firme cette hypothèse, tout au moins dans ces cas.

e) L'atrophie quadricipitale est manifeste, visible palpable et mesurable.

4) L'examen du rest du membre :

a) Le pied : ne représente pas en très forte rotation externe comme on pouvait s'y attendre après la constatation de la rotation du squelette jambier. Si l'on se réfère à l'extrémité inférieure du fémur la rotation externe est très importante, mais moindre que celle de l'extrémité supérieure des deux os de la jambe en raison d'une rotation interne du squelette jambier dans sa portion diaphysaire.

b) La hanche :

Nous sommes frappés par la limitation de la rotation de la hanche lorsque celle-ci a été recherchée.

- Limitation de la Rotation externe dans le cas 14, et dans les cas cités par HEYWOOD.

Cela semble être logique puisque l'antéversion était exagérée,

- Limitation de la rotation interne, plus fréquemment rencontrée : Obs. n° 2, 4, 5, 8, 15 ?.

L'antéversion mesurée dans quelques uns de ces cas était également très importante. Faut-il faire intervenir une rétraction des petits muscles postérieurs de la hanche ou une rétraction capsulaire ?

=.=:=:=:=:=:=:=:=:=

## E X A M E N  R A D I O G R A P H I Q U E

Il est assez difficile de radiographier correctement ces genoux En effet les critères habituels pour déterminer la face et le profil manquent.

Les incidences fémoro-patellaires peuvent être utilisées. Elles ont une moindre importance diagnostique que pour les luxations récidivantes. Elles n'en sont pas moins systématiquement demandées.

Enfin il est nécessaire, à notre sens, d'étudier radiologiquement l'ensemble du membre inférieur, hanche et pied compris, de même que le rachis.

Nous ne repéterons pas les déformations mises en évidence par la radiographie. Nous les avons vues en détail lors de l'étude anatomo-pathologique.

Quelques exemples des cas les plus typiques illustreront ces descriptions : 1 cas de l'adolescence

1 cas de la première enfance

1 cas adulte

Ces trois exemples de luxations congénitales :

# T R A I T E M E N T

Nous verrons successivement :

- Les différentes méthodes de traitement utilisées, leurs avantages et leurs inconvénients en citant quelques résultats d'observations de la littérature.
- Nos propres résultats.
- Les indications à la lumière de ces résultats et quelques hypothèses thérapeutiques.

## 1) L E S  M E T H O D E S

Sont extrêmement nombreuses. Chaque déformation anatomique a suscité une intervention qui croit être rationnelle.
La luxation congénitale réalise nous l'avons vu un ensemble complexe. Le but poursuivi est naturellement de rétablir l'axe d'extension du genou, en remettant sinon toujours la rotule, du moins le tendon rotulien au devant de la trochlée. Cela est logique puisque l'axe de flexion du genou reste plus ou moins parallèle à l'axe bicondylien.

La dislocation du genou est une lésion contre laquelle nous ne pouvons pratiquement rien. Peut-être pouvons nous la prévenir en opérant suffisamment tôt. Peut-être également la croissance pourra rétablir une situation épiphysaire plus normale, une fois la rotule remise en place .

Il faut bien dire cependant que dans la majorité des cas, les interventions auront un certain caractère palliatif.

Il n'est pas dans notre objet de décrire très précisément les techniques préconisées. C'est surtout le problème des indications qui nous retiendra.

a) REMETTRE LA ROTULE EN PLACE.

n'est pas toujours facile.

Il faut une large voie d'abord. Et il nous faut souligner le risque certain de sphacèle cutané ou aux décollements importants qui sont parfois nécessaires. Tous les auteurs rejettent l'incision en U pour adopter les incisions verticales antérieures plus ou moins sinueuses, dans le but de découvrir en haut le vaste interne et en bas la tubérosité antérieure du tibia.

On a longtemps discuté sur les mérites réciproques des interventions extra ou intra-articulaires. Cela ne présente pas d'inconvénient, le risque infectieux étant actuellement bine moindre et le risque d'adhérence et d'enraidissement étant efficacement combattu par la rééducation.

Pour ramener la rotule au devant de la trochlée fémorale, on est souvent obligé de pousser assez loin vers le haut la dissection du tendon quadricipital. Parfois même on ne peut, malgré tout, franchir le relief du condyle externe. Cela conduit à la désinsertion du ligament rotulien qui s'avère, nous le verrons, être un geste absolument indispensable dans le traitement des luxations permanentes de rotule.

b) MAINTENIR LA ROTULE EN PLACE ET REDONNER UN AXE DE TRACTION PHYSIOLOGIQUE AU QUADRICEPS, est le temps capital de l'intervention.

Pour maintenir la rotule on peut - soit l'amarrer solidement par son bord interne.
- soit l'empêcher de se luxer en augmentant le relief de la berge externe de la trochlée
- soit diminuer la composante externe de la force de traction du quadriceps en mettant la tubérosité antérieure du tibia le plus près possible de l'axe de cette force, en la déplaçant en dedans.

= La fixation du bord interne :

- La capsulorrarhie, par plicature de la capsule interne, n'est généralement pas suffisante, exposant à la récidive.

- Les ténodèses ou myorraphies :

BOCKER, HOFFA utilisent le ½ membraneux

VOROCHUTZ une bandelette de fascia lata

DEL FORTO, le couturier

GALEAZZI le demi-tendineux

L'intervention d'ALI KROJIUS est la plus connue des myorraphies. Elle réalise une fixation à la fois active et passive, en utilisant un lambeau de vaste interne, prolongé vers le bas par une bandelette capsulaire dont on garde les attaches inférieures.

LECENE a légèrement modifié cette technique en coupant ces insertions.

Ces procédés de ténodèses ou myorraphies, s'ils sont très efficaces en matière de luxation récidivante, sont tout à fait insuffisants lorsqu'il s'agit de luxation permanente. VALLINKOXSKI cite 6 cas de LIR traité par plastie type KROJIUS avec 4 récidives.

Par contre combinés avec la transposition de la tubérosité tibiale antérieure ce sont d'excellents procédés.

= l'augmentation du relief de la berge externe de la trochlée.

- par creusement de la trochlée (OLLIER)
  ou martellement de celle-ci (RIDION)
- par abrasion du condyle interne (BROCA)
- par relèvement à l'aide d'un greffon encastré (ALBEE)
- enfin par butée réalisée à l'aide d'un greffon costal (GUERIN) ou d'une prothèse d'ivoire (TRENDELENBURG)

On reproche à ce genre de procédé de créer des lésions cartilagineuse génératrices d'arthrose et surtout de ne pas être très efficaces isolément.

= le déplacement en dedans de l'insertion du ligament rotulien.

- Soit en divisant longitudinalement le ligament rotulien et en amarrant la moitié externe en dedans (GOLDTHWAIT).
- Soit en transposant en dedans la tubérosité antérieure du tibia c'est classique intervention de ROUX.

Celle ci pose quelques problèmes :
"C'est toujours délicat de refixer en bonne position cette tubérosité" (FEVRE).
En effet l'appareil rotulien est très court, la rotule en position de luxation est déjà haute. on perd encore de la longueur en la remettant au devant de la trochlée : on fait décrire au tendon un trajet hélicoidal autour de la partie basse de la diaphyse. De plus le vaste externe est souvent rétracté inextensible.
On a pu proposer d'allonger le tenson rotulien :

par des débridements latéraux
par une incision du vaste externe (COON)
par un allongement en zig-zag.

L'allongement du ligament rotulien est totalement illogique puisqu'il agraverait un état pathologique existant.
Le meilleur procédé est de le fixer en un point anormalement haut, sans trop limiter la flexion du genou.
La fixation de la tubérosité est diversement réalisée :

suture au fil résorbable ou non
taille en queue d'aronde de sa base
fixation par vis.

Cela n'a guère d'importance pourvu que ce soit solide.
Une parenthèse sur les troubles de croissance qui ont pu être observés après transposition de la tubérosité antérieure du tibia chez l'enfant (genu recurvatum)

Ce danger est très important pour MAC NAB, CHANDLER, HARRISON, qui pensent que celle-ci est contre-indiquée au dessous de 14 ans.

De fait il existe un danger d'épuphysiodèse antérieure. Cela est encore plus net pour certaines techniques de désinsertion, avec gros avivement osseux ou mise en place d'un greffon réalisant une véritable opération de blocage du cartilage conjugal.

De plus on transforme une insertion épiphysaire, celle du ligament rotulien normal, en une insertion épiphysaire, celle du ligament rotulien normal, en une insertion métaphysaire.

La croissance devrait abaisser cette insertion et la plus forte tension quadricipitale serait un facteur de recurvatum.

Pour d'autres auteurs cependant, le danger de recurvatum est négligeable (FIELDING).

Nous pensons qu'il vaut mieux l'éviter en réalisant une désinsertion ligamento-périostique plutôt qu'osseuse du ligament rotulien, en essayant ainsi de ménager au maximum le cartilage conjugal.
De plus si ce danger est en effet redhibitoire lorsqu'il

s'agit de traiter une luxation récidivante, on peut en courir le risque dans le traitement de cette grave lésion réaliseé par la luxation permanente. Et il vaudrait sans aucun doute mieux avoir un recurvatum que de laisser évoluer ces lésions anatomiques complexes disloquant le genou contre lesquelles nous sommes désarmés.

La technique de ROUX est tout à fait seduisante et satisfaisante L'ensemble des auteurs lui accordent une place prépondérante. Toutes les manoeuvres qui lui sont associées, donnant autant de noms nouveaux aux techniques, ne sont que des compléments.

c) PROBLEMES CONCOMITTANTS.

= Traitement de la brèche capsulaire externe.

De nombreux opérateurs l'ont laissée ouverte, semble-t-il sans inconvénient majeur.

Différents procédés d'autoplastie ont été décrits. Citons ceux de TAVERNIER et de UGO CAMERA qui retourne un lambeau capsulaire interne. Une plastie type KROJIUS-LECENE permet de combler facilement cette brèche.

= Traitement du GENU FLEXUM

pose souvent des problèmes ardus : Traction continue par broche, Ténotomies, allongement des muscles ischio-jambiers
Capsulotomie postérieure du genou
sont les premiers gestes tentés.

Mais on est parfois obligé de recourir à l'Ostéotomie de deflexion pratiquée dans le même temps que le réalignement, préalablement ou secondairement.

Généralement faite supra-condylienne, par pénetration du segment diaphysaire dans l'épiphyse, ou cunéiforme,
fixée par un matériel d'ostéosynthèse ou non.

Souvent, dans les observations de la littérature, le problème du traitement du flexum a été le plus ardu, alors qu'on ne le prévoyait aucunement.

On court alors deux grands risques : Celui de nécrose cutanée

postérieure,
Celui de paralysie du S.P.E. : en effet, le décalage fémoro-tibial est tel que la tête péronière est présumée postérieure. Lors de l'extension le S.P.E. est tendu sur le col péronier comme sur un chevalet.
GIBERT cite le cas de LUDWIG où pareil incident est arrivé.

= Traitement du GENU VALGUM associé :

Nous avons vu que celui-ci était généralement minime.
Cependant il a parfois nécessité une ostéotomie de correction. Citons les cas de FIUME, de TAVERNIER, de ZANOLI, de RICOUIENU avec d'excellents résultats.

= Quant aux ostéotomies de DEROTATION elles furent peu pratiquées : Rotation interne du fragment épiphysaire fémoral (GRASER) totalement illogique.
Ostéotomie tibiale avec rotation interne du fragment diaphysaire (MENSIERE) avec un excellent résultat.

Outre le risque de non consolidation , les ostéotomies quelles qu'elles soient risquent d'enraidir le genou et de faire perdre le bénéfice de l'intervention, à moins de libération secondaire.

d) LES OPERATIONS COMBINEES

Ce sont les plus utilisées. Elles comportent pratiquement toutes une transposition en dedans de la tubérosité antérieure du tibia c'est-à-dire une opération de ROUX.

L'opération de MOUCHET : consiste à faire passer le ligament rotulien et la rotule dans un orifice créé au niveau de la capsule interne. Elle est assez peu satisfaisante car si l'on veut à tout prix fermer la capsule en dehors, on a des tractions pas trop importantes qui tendent à recréer le déplacement rotulien

L'opération de FEVRE-DUPUIS est la plus utilisée des interventions combinées. Elle donne un pourcentage élevé de bons

résultats. Elle associe une opération de ROUX à une plastie du type KROJIUS-LECENE. Elle combine leurs avantages respectifs rétablissement d'un axe de traction quadricipital correct et plastie capsulaire externe. Le caractère actif de cette myorraphie est cependant assez discutable. D'autre part le quadriceps reste souvent déficient, la rotule reste très haute.

Les chirurgiens italiens associent volontiers l'opération de ROUX et la ténodèse de GALEAZZI.

D'autres auteurs enfin associent ROUX, KROJIUS et relèvement de la berge externe (ALBEE). P. LANCE cite un cas traité ainsi, avec un excellent résultat. GARNIER par contre a eu un résultat très défavorable.

Chacune de ces interventions combinées peut en outre être associée, soit à une intervention plastique postérieure.
soit à une ostéotomie, de rorrection de valgum
de correction de flexum.

e) Quant à la PARELLECTOMIE

Les avis sont partagés.
FIUME et HEYWOOD pensent qu'elle doit être systématique : l'incongruence fémoro-patellaire est quasi constante. Parfois existent déjà des lésions à type d'arthrose.
Rarement pratiquée "in situ" sans toucher au quadriceps (FOWLER en 1971 a eu ainsi un excellent résultat chez un jeune homme de 28 ans).
Elle est le plus souvent associée à une opération de réalignement quadricipitale.
On peut objecter alors qu'il s'agit d'une intervention délicate : on a en effet un ligament rotulien détaché en bas et présentant une solution de continuité réparée de façon plus ou moins satisfaisante.
Cette double intervention a donné satisfaction à LANCE , FIUME, et les auteurs Anglo-Saxons en sont partisans.
Enfin il faut insister sur le rôle majeur de la Rééducation actice du quadriceps.

## 2) ANALYSE DES RESULTATS THERAPEUTIQUES DE NOS OBSERVATIONS.

Il nous faut dissocier les luxations congénitales et les autres luxations traumaiques et pathologiques.

### A) L U X A T I O N S C O N G E N I T A L E S

Au nombre de 9.
Nous éliminerons tout de suite l'observation n° 11, qui nous a semblé être une forme de passage entre luxations récidivantes et luxations permanentes.
Cet homme de 42 ans a subi des 2 côtés une PATELLECTOMIE associée à une plastie type KROJIUS-LECENE. Cet élégraphiste a très rapidement récupéré une fonction normale du genou : mobilité de 0 à 140°. Il a repris son métier qui l'amène à monter aux poteaux télégraphiques.
Il reste 8 cas vraiment congénitaux :

LUXATIONS CONGENITALES

| | ADULTE | ENFANT |
|---|---|---|
| FEVRE-DUPUIS | 2 | 5 |
| KROJIUS vrai + ROUX | | 1 |

Sur le plan technique :

- l'incision a toujours été une incision antérieure verticale plus ou moins sinueuse. Il n'a pas été observé de sphacèle cutané.

- la transposition de la tubérosité antérieure : Chez 5 enfants la tubérosité n'a pas été entièrement détachée : son pôle inférieur restait en continuité avec le périoste tibial. ELMSLIE aurait décrit une méthode similaire.
Dans l'observation n° 8 il n'a même pas été détaché du fragment osseux, la continuité des fibres tendineuses et périostiques étant parfaite et très solide. (enfant de 20 mois).
La fixation de cette tubérosité lorsqu'elle a été détachée a été assurée par une vis.

Le résultat opératoire immédiat a été loin d'être toujours satisfaisant : La tension réalisée au niveau du ligament rotulien paraisait limiter par trop de flexion du genou.
Cependant après une intensive rééducation, cette flexion sans reprendre une valeur normale, était tout à fait suffisante.

Tout autre est le problème de l extension.
Active : c'est le problème de la valeur du quadriceps,
Passive : c'est celui du flexum irréductible.
Le tableau suivant indique les résultat observés arrès de très nombreu· mois d'une rééducation bien conduite :

| | QUADRICEPS | EXTENSION |
|---|---|---|
| Obs. 1 | Très déficient | - 50° |
| Obs. 4 | Déficient | Normale |
| Obs. 5 | Déficient | - 20° |
| Obs. 6 | Déficient | Normale |
| Obs. 8 | ? | Normale |
| Obs. 9 | Très déficient | - 30° |
| Obs. 10 | Déficient | - 15° |

L'observation n° 15 est encore trop récente. Mais nous nous y attarderons car c'est la seule avec ostéotomie complémentaire de flexion.

Dans un premier temps on a essayé de lutter contre le flexum (de 35°) par ténocapsulotomie postérieure et traction continue

sans résultat. Il est de plus apparu à la suite de cet essai une paralysie du SPE. Dans un deuxième temps, outre la neurolyse du SPE, a été pratiquée une ostéotomie supta-condylienne, de déflexion, par pénétration montée par un clou-plaque. L'intervention est encore trop récente pour juger de la valeur du quadriceps et de la mobilité.
Dans l'observation n° 5 le flexum a été réduit dans un premier temps par extension continue. Il persiste néanmoins 20° de déficit.

Donc pour ce qui est de la valeur du quadriceps les résultats sont plutôt médiocres.

Cependant les résultats de l'opération de FEVRE-DUPUIS ne sont pas globalement mauvais :
La marche de ces enfants est souvent excellente, le résultat esthétique est certain. La croissance réduit partiellement les gros désordres articulaires.

Nous n'avons que deux résultats franchement mauvais : Obs. 1 et 9 où le quadriceps est quasi nul. Mais il s'agit dans ces deux cas d'enfants mongoliens totalement inaccessibles à la rééducation.

La piètre valeur du quadriceps, la constatation de lésions anatomiques bien particulières nous a conduit à formuler les hypothèses thérapeutiques suivantes.

Nous avons été frappés par les anomalies de rotation des différents segments du membre atteint de L.P.R.

- Forte antéversion du col fémoral, ou intratorsion de l'extrémité inférieure du fémur, ce qui revient au même.
- Rotation externe de l'extrémité supérieure du tibia, légèrement compensée par une rotation interne diaphysaire.

Par ailleurs nous tenons compte -du flexum d'une part et
- du décalage fémoro-quadricipital

d'autre part. ("l'ensemble du fourreau musculaire constitué

A/ LES L E S I O N S

Quadriceps bavant
en dehors

Antéversion exagérée



R.F.
tibiale

Masse quadricipitale
ramenée en dedans

Antéversion
corrigée

ROUX

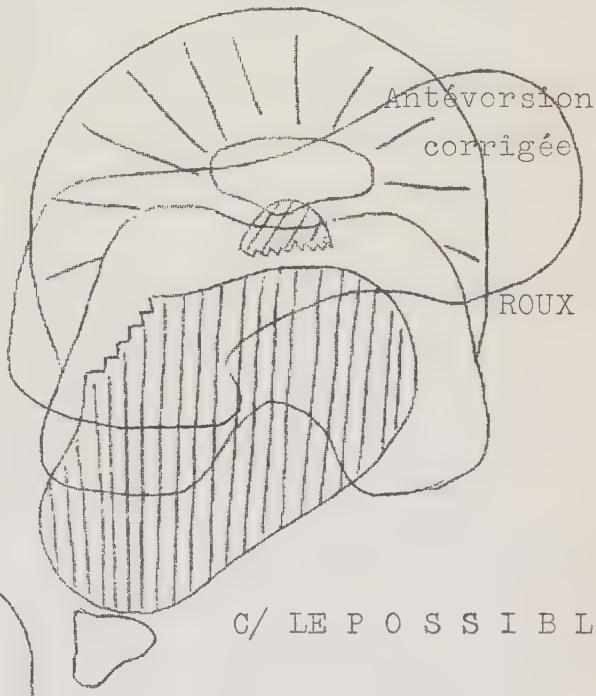

C/ LE P O S S I B L E

B/ L' I D E A L

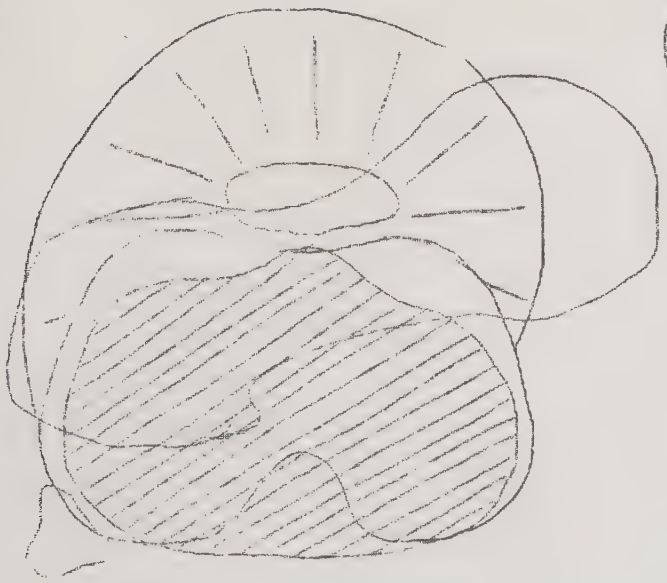

VUE INFERIEURE

COTE DROIT

par le quadriceps semble avoir fourné en dehors autour du fémur").

Une fois admis comme définitive ou du moins hors de nos possibilités thérapeutiques la dislocation du genou, l examen des shémas suivants fait comprendre l'idée thérapeutique que nous poposons :

En A nous avons shématisé les lésions qui nous semblent les plu marquants. Le déplacement de l'extrémité inférieure du fémur parait bire être la lésion la plus importante.

Pour arriver à l'image figurée en B il suffit de faire tourner en dehors cette extrémité inférieure du fémur, la rotation externe du tibia et l'antéversion étant corrigées par la mise en rotation interne du membre.

En pratique on comprend que cela ne soit pas possible, encore une fois le décalage fémoro-tibial ne pouvant être corrigé.

En C dans ce qu'il est possible r aliser nous voyons :

1) Qu'une rotation externe a été imprimée à l'extrémité inférieure du fémur, qui a entrainé le squelette jambier. Mais cette rotation externe a été corrigée par mise en rotation interne de la hanche (correction de l'antéversion)

2) Que dans ce mouvement de rotation ixterne le quadriceps n'a pasété entrainé. Cela suppose une désolidarisation de ce muscle par rapport à la diaphyse fémorale.

3) Que la tubérosité antérieure du tibia, détachée, a été refixée en dehors et que la rotule a retrouvé une place normale devant la trochlée fémorale.

Il n'y a cependant aucun effet de torsion au niveau du quadriceps et cela sur toute sa hauteur, puisqu'en effet l'ensemble cropq musculaire-rotule-ligament rotulien est désolidarisé squelette.

4) De plus, ce qui n'apparait pas sur ces vues inférieures, cette tubérosité a pu être refixée en position idéale, c'est-à dire en bas et en dedans, de sa position ectopique pathologique palliant ainsi la trop grande longueur du ligament rotulien, et permettant une meilleure transmission des forces d'extension par la rotule qui se présente bien devant la trochlée dans les mouvements de flexion du genou. Ces derniers mouvements de plus ne seront pas limités car il n'y a plus de forte traction exercée par un muscle trop court.

En schématisant donc, l'acte thérapeutique qui nous parait souhaitable comprend :

- Une ostéotomie de dérotation (externe intertrochantérienne, corrigeant l'antéversion)
- Une libération quadricipitale complète réalisée comme pour une intervention mobilisatrice du genou, c'est-à-dire la plus complète possible, sur toute la hauteur du muscle.
- Une transposition interne de la tubérosité antérieure du tibia, à la façon de ROUX.

Ce traitement n'est concevable, il va sans dire, que s'il existe une forte antéversion. Celai nous a paru très vraisemblable puisque dans chacune des observations où cette antéversion a été mesurée, celle-ci s'est révélée être au dessus de la normale.

Mais même en admettant la constance de cette forte antéversion, le problème thérapeutique peut être compliqué :

- par l'existence d'une limitation de la rotation interne du membre.
- par l'existence d'un genu flexum irréductible.

L'attitude suivante pourrait être envisagée :

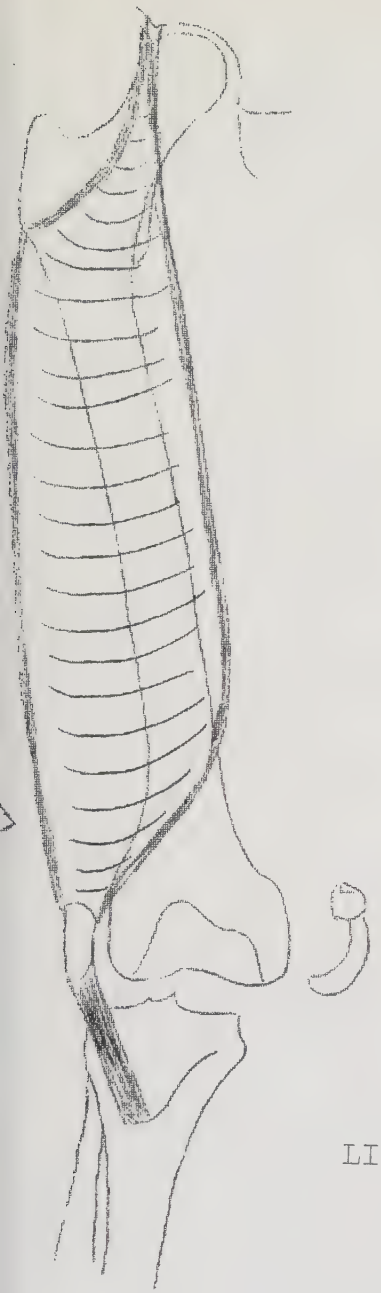

OSTEOTOMIE
de
DEROTATION

LIBERATION QUADRICIPITALE

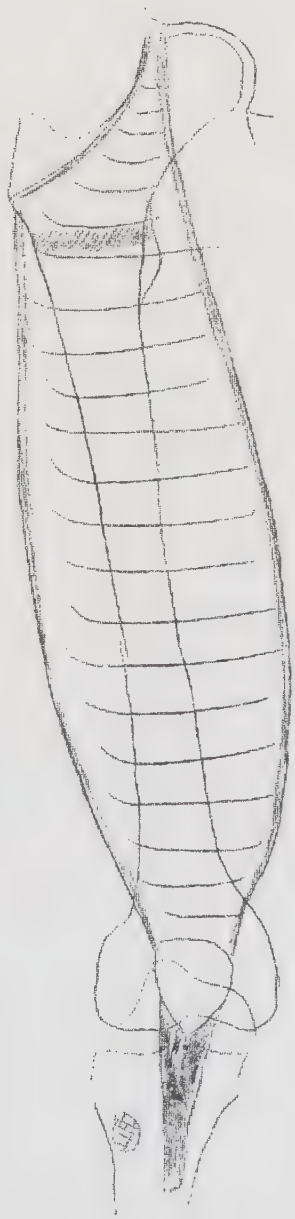

TRANSPOSITION A LA ROUX

a) Rotation interne de hanche limitée, pas de genu flexum

Avant de pratiquer l'ostéotomie intertrochantérienne, faire une libération postérieure, avec section des petits muscles rotateurs externes et capsulotomie postérieure de la hanche. Sans idée de thérapeutique préventive, cela n'est pas dénué d'intérêt pour l'avenir mécanique propre de cette hanche.

Si malgré ces manoiuvres on ne peut obreni de rotation interne, on pourrait envisager une double ostéotomie de dérotation, externe, basee, supré-sondylienne, haute inter-trochantérienne, interne. Cela ne nous semble pas raisonnable.

b) Flexum irréductible

= Chez l'enfant il faut essayer tout d'abord l'extension continue, qui permet en règle de réduire ce flexum;

= En cas d'échec, et, chez l'adulte c'est souvent le cas, on est conduit à pratiquer une ostéotomie de déflexion faite supra-condylienne et combinée à une rotation externe du fragment distal pour corriger l'antéversion. Dansun deuxième temps on pratique la libération quadricipitale (opération type JUDET) combinée à u ne transpositon de la tubérosité antérieure du tibia à la ROUX. Une téno-capsulotomie postérieure de hanche peut, si besoin, lui être associée.

La libération quadricipitale est d'autant plus efficace aue l'ostéotomie a pu enraidir quelque peu le genou. La fixation de la tubérosité antérieure doit être très solide pour pouvoir commencer immédiatement une rééducation intensive.

b) En cas de genu valgum important la même attitude peut être adoptée.

Les deux schémas suivants résument ces possibiltés thérapeu - tiques.

Ce programme opératoire peut sembler très important en regard de la lésion qu'il est sensé combattre. [illegible] pour qui à une certaine expérience du traitement de la luxation congé-

SENCE DE
FATION
TERNE

XUM
EDUCTIBLE

U VALGUM
ORTANT

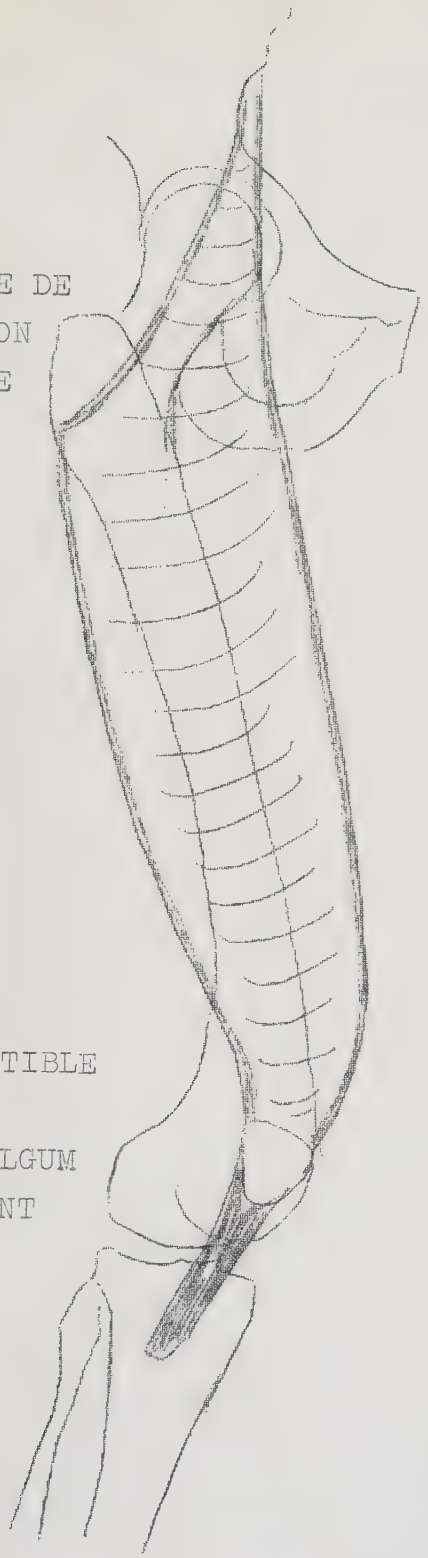

B

TENO-CAPSULOTOMIE
POSTERIEURE ou
2° OSTEOTOMIE

LIBERATION DU
QUADRICEPS

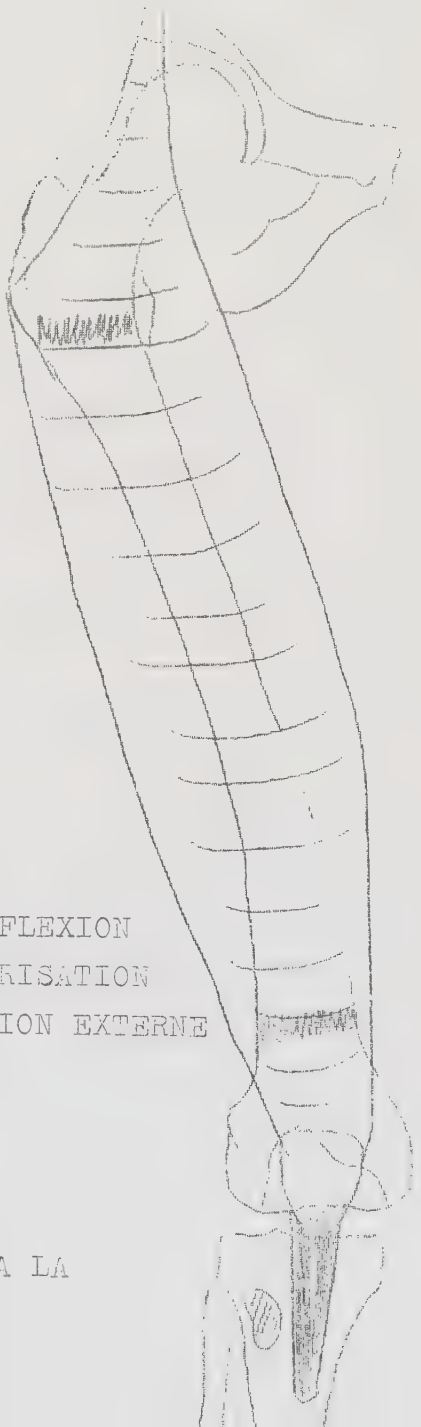

OSTEOTOMIE DE DEFLEXION
ou DE VARISATION
Toujours DEROTATION EXTERNE

TRANSPOSITION A LA
R O U X

nitales de la rotule et des difficultés rencontrées il peut sembler justifié.
Ce pendant ce schéma thérapeutique ne peut se concevoir que chez l'adolescent et chez l'adulte.

En présence d'une luxation permanente de la rotule en dehors dans le jeune âge, il semble bien que l'intervention de FEVRE et DUPUIS soit encore indiquée. Il n'est pas inutile cependant, dès cet âge de s'occuper des aromalies de rotation de l'ensemble du membre atteint.

Il semble également qu'il faille s'occuper très tôt de cette lésion et non pas attendre les premier symptômes fonctionnels qui ne manqueront pas d'apparaitre à un âge plus ou moins avancé. Cette attitude d'expectative, laisserait les déformations osseuses apparaitre et devenir irréversibles, nécessitant ces interventions complexes que nous venons de proposer, l'opération de FEVRE-DUPUIS s'avérant alors insuffisante.

## B) LES AUTRES LUXATIONS PERMANENTES

Les déformations ne sont plus aussi schématiques et constantes. Chaque cas est donc particulier.
Le flexum peut poser des problèmes importants comme dans notre obs. n° 12 qui s'est soldée par une arthrodèse d'un côté et une raideur très importante de l'autre. Il n'est plus question de pratiquer ces interventions de dérotation. Les plasties type KROJIUS ou FEVRE-DUPUIS reprennent tout leur intérêt. La patellectomie associée semble le plus souvent indiquée.

# C O N C L U S I O N S

NOUS avons pu rassembler dix-neuf cas de luxation permanente de la rotule en dhors:

-8 cas chez l'adulte, dont deux manifestement congénitaux,

-11 cas chez l'enfant.

Seule la luxation congénitale représente une entité anatomo-clinique.

SUR LE PLAN ETIOLOGIQUE nous avons été frappé par le nombre élevé d'enfants mongoliens ( 4 sur 9). Le nombre des malformations associées est élevé.

SUR LE PLAN ANATOMO-PATHOLOGIQUE les lésions décrites classiquement ont été retrouvées dans tous les cas, notemment:

-Rotule petite et haute reposant sur la face cutanée du condyle externe,

-Dislocation du genou avec rotation externe de l'extrémité supérieure du tibia, rotation interne de l'extrémité inférieure du fémur. Nous assimilons cette dernière à une augmentation de l'antéversion du col fémoral. Dans 4 observations la mesure de celle-ci a été pratiquée: elle était notablement élevée. Il nous parait souhaitable de mesurer l'antéversion dans tous les cas de luxation permanente, voire de luxation récidivante ou de subluxation de la rotule.

LA CAUSE de ces déformations ne peut être précisée. Nous insistons sur le déséquilibre musculaire en faveur des ischio-jambiers.

CLINIQUEMENT en effet le flexum du genou a paru un signe

constant et important. Par contre le genu valgum n'est ni fréquent ni important.

SUR LE PLAN THERAPEUTIQUE enfin:

1) La dislocation du genou n(est pas corrigible.

2) La correction du flexum est souvent nécessaire.

3) Dans l'ensemble de nos cas la rotule a été maintenue en place normale par une opération type FEVRE-DUPUIS. Il n'y a pas eu de récidive. Les résultats sont d'autant meilleurs que l'enfant est plus jeune. Mais dans l'ensemble la rotule reste haute, le quadriceps reste déficient, la tubérosité antérieure du tibia n'ayant pu être abaissé e par crainte de limiter la flexion du genou, et du fait de la rétraction quadricipitale.

Cela nous a conduit a formuler une HYPOTHESE de traitement:

a) Dans les cas simples:

-Ostéotomie de dérotation corrigeant l'antéversion et amenant la trochlée sous la rotule.

-Libération du quadriceps

-ce qui permet la transposition de la tubérosité a antérieure du tibia en bas et en dedans comme il est souhaitable.

b) En cas de nécessité de correction du flexum ou du valgum, l'ostéotomie peut être faite basse, supra-condylienne avec correction de l'antéversion à ce niveau.

Vu le Président de Thèse:
Pr. MERLE d'AUBIGNE

Vu, le Doyen de la Faculté:
Pr. L. BINET

Vu et permis d'imprimer
le Recteur de l'académie de Paris
J. ROCHE

# B I B L I O G R A P H I E


Ne comporte que les articles ou ouvrages consultés.

BARDENHEUER. Contribution au traitement de la luxation congénitale irréductible de la rotule. Thèse Montpellier I937, n° 20.

CARTER et SWEETNAM Familial joint laxity and recurrent dislocation of the patella J Bone & Joint S 40-B 664 I958.

DAUVIN Contribution à l'étude du traitement des luxations congénitales de la rotule, en particulier des luxations irréductibles. Thése Paris I942 n° 200.

DELOM Luxation acquise permanente de la rotule. Intégrité fonctionnelle. Ext. Orient Méd. J. 5, I, I-5-I952.

ETIENNE, LAPEYRIE, LISBONNE les lésions dans la luxation congénitale de la rotule. Montpellier Chir. 54, I954 206.

FEVRE Traitement de la luxation congénitale irréductible de la rotule. J. de Chirurgie 34, n° 6 Déc I934 833-85I.
M.A.C. I8-II-I942.

FIELDING, LIEBER, TAMBAKIS The effect of tibial tubercle transplant in childreen on the growth of the upper tibial epiphysis. J. Bone & Joint S 42-A, 8, I2-I960.

FIUME La patellectomie dans la luxation récidivante, habituelle et permanente de la rotule. Minerva Orto. 5, I954, I74-I78.

FRENCH The patello-fémoral joint. J Bone & Joint S 4I- Bnov 59 4 857.

GAUTIER Double luxation congénitale de la rotule. Fixation au condyle interne par une bandelette aponévrotique. M.A.C. 2-2-I938. LXIV n° 4.

GIBERT La luxation irréductible de la rotule et son traitement. Thése Paris I938 n° 567.

GOLDTHWAIT Permanent dislocation of the patelle. With report of report eleven cases. Boston Med Surg J. I50, n° 7I, I904, I69-I74.

HARRISSON The results of a realignment operation for recurrent dislocation of the patella. J Bone & Joint S37-B, 4, 559.

HAUSER Total tendon transplant for slipping patella S.G.O. 66 I99

HEYWOOD Recurrent dislocation of the patella J Bone & Joint S 43-B, 3, Aug I96I, 508-5I7.

JUDET in Revue d'Orthopédie Déc. I960 p. 788.

LACHERETZ Luxations récidivantes de la rotule Thése Lille I95I. Rev Orthop. 37, I, I95I, 3I-43.

LEDEUIL Thése Lyon I959.

MAC NAB Recurrent dislocation of the patelle. J Bone & Joint S 34-A, 4, X-I952, 957-967.

MARION et BERCAT Rapport au 25° Congrés de Chirurgie Orthopédique Discussion de ce rapport in Rev. Orthop. 36, I950, 437-456.

MATHIEU, OMBREDANNE Traité de Chirurgie Orthopédique p, 3645-3654

MENCIERE un cas de luxation congénitale de la rotule en dehors avec rotation de 90° de l'axe des deux os de la jambe sur l'axe du fémur. Rev Orthop. 24, I937 239-243.
N° de MINERVA ORTOPEDICA 5, I954.
Compte rendu Société piémontaise d'Orthopédie
( Seghini, Vinditti, Fiume, Ponzoni etc..)

MOUCHET et DURAND Traitement opératoire de la luxation congénitale complète et irréductible de la rotule.
J. de Chirurgie XVIII. I92I. 225-233.

NICOD Un cas de genou cagneux compliqué d'une luxation complète de la rotule en dehors. Rev. Med. Suisse Rom. XLX I9IO 283-293.

PETIT Luxation congénitale de la rotule . Nouveau précis de pathologie chirurgicale Masson I960 P. 622-625.

QUENU E Luxation congénitale de la rotule complète, permanente, avec genu valgum. Ostéotomie supra-condylienne et opération de Roux Roux. Bull. Mém. Soc. Nat. Chir. XXXVII, I9II, 659-664.

RAVENTOS, MORAGAS, DARJALLO, La luxation congénitale de la rotule et son traitement dans l'enfance.
Rev. Esp. Péd. II, I955, I99-208.

RICOULLEAU Luxation congénitale de la rotule. Thése Paris I90I n° 365.
ROCHER Quelques réflexions de technique opératoire au sujet des repositions sanglantes des rotules luxées congénitalement.
Rev. Orthop. I944, n° I-2.

SJOVALL La question des luxations de la rotule récidivantes et premanentes. Acta Ortopedica Scandin. XIV, I943, I-3.

SOMMERVILLE Flexion contracture of the knee
J.Bone & Joint S 42-B, n°4, II-I960, 730-735.

SWYNGHEDAUW et LAINE Les malformations de la rotule dans la genèse de la luxation habituelle ou congénitale de la rotule.
Rev. Orthop. 3I, 25, I945.

TAVERNIER Luxation congénitale complète irréductible de la rotule. Lyon CH. I9, I922, 743-745.

TUCKER Congénital dislocation of the patella
Pro. Roy. Soc Lond. 48, I955, 6I3-6I4.

UFFERDUZZIO, LUCCA Un caso di lussazione irréductible della rotula Chiru Org Movim. XX I934 5I3.

XOUDIS Etude clinique et traitement de la luxation congénitale de la rotule en dehors. Thése Paris I924.

YAMADA, KATAMURO, SHIMA Functional signifiance of the patella in mouvement of the knee joint. J Bone & Joint S 42-A, 3, I960, 549.